Aus der Universitäts-Ohren-, Hals-, Nasenklinik zu Frankfurt am Main

DIREKTOR: PROFESSOR DR. M. SCHWARZ

Die Bedeutung der Leukämie für den Ohren-, Hals- und Nasenarzt, unter besonderer Berücksichtigung des Ohres

INAUGURAL-DISSERTATION

zur Erlangung der Doktorwürde
in der gesamten Medizin
der hohen medizinischen Fakultät
der Johann Wolfgang Goethe-Universität
zu Frankfurt am Main

vorgelegt von

Karl Petry

aus

FRANKFURT AM MAIN

OKTOBER 1939

Graphischer Großbetrieb Schirmer & Mahlau, Frankfurt am Main

Gedruckt mit Genehmigung der Medizinischen Fakultät der
Johann Wolfgang Goethe-Universität zu Frankfurt am Main.

Referent: Prof. Dr. O. Voß

Korreferent: Dr. habil. C. Bennholdt-Thomsen

Dekan: Prof. Dr. V. Schmieden

Die Leukämie als solche beschäftigt den Hals-, Nasen-, Ohrenfacharzt nicht oft. Komplikationen von seiten des Gehörorgans sind bei der Leukämie seltener als das Befallensein anderer Organe, z. B. des Auges. Die Patienten fristen, je nach der Verlaufsart der Krankheit, ihre Leidenszeit auf den inneren Abteilungen der Krankenhäuser und kommen nur wegen etwaiger Komplikationen zur fachärztlichen Untersuchung.

An und für sich aber ist das Befallensein des Gehörorgans und der oberen Luftwege bei der Leukämie nach Schwabach keine so große Seltenheit. Doch wird die Häufigkeit der Ohrkomplikationen bei den einzelnen Autoren recht verschieden hoch angegeben, und die entsprechenden Werte schwanken zwischen 10% bei Gradenigo, Brühl, Vidal: 3 auf 31, Isambert 4 auf 41 Fälle (zitiert nach Gradenigo) und einem Drittel der Leukämiekranken nach Schwabach und Urbantschitsch.

Dabei hat Gradenigo in einer Arbeit angenommen, daß in den meisten Fällen der Ohrerkrankung bei Leukämie eine Otitis media oder andere Ohrerkrankung vorangegangen und so die leukämische Komplikation erst durch eine schon bestehende Ohrenkrankheit begünstigt aufgetreten sei. Im gleichen Sinne spricht sich unter anderen auch Brühl aus.

Andererseits fand Rich. H. Jaffé, daß bei 10% aller Leukämiker eine Otitis media auftritt.

Betrachtet man die anatomischen Bedingungen für Symptome von seiten des Gehörorgans, so liegt auf der Hand, daß bei einem so umpanzerten, mit derart empfindlichen nervösen Endapparaten ausgestatteten Organ krankhafte Veränderungen sehr schnell zu den entsprechenden Symptomen führen müssen.

Meist treten diese Veränderungen erst ein, wenn die Kranken schon sehr elend sind. So hat man sowohl von internistischer wie auch von otologisch-laryngologischer Seite wenig Wert auf diese Erscheinungen gelegt, und das Schrifttum weist dementsprechend nur wenige genau beschriebene Fälle auf.

Abgesehen von leukämischen Erscheinungen im Larynx, die oft im Beginn unter der Diagnose Angina gehen, sind Infiltrationen der Schleimhaut beschrieben worden, die zu tumorösen und ulzerativen Prozessen führten. Befallen war die Schleimhaut sowohl aller Teile der Luftwege, als auch vereinzelt die der Nebenhöhlen. So beschreibt Hajek das Auftreten völlig symmetrischer Tumoren unterhalb der Stimmbänder. Ähnliche Fälle leukämischer Tumoren in der Trachea sind von Mager, Ebstein und Menzel veröffentlicht worden. Von Voß wurden in den letzten Jahren zwei dem Hajek'schen gleiche Fälle beobachtet. Beide zeichneten sich dadurch aus, daß durch Anwachsen

der Tumoren die Luftröhre verlegt wurde und Zustände höchster Atemnot entstanden, so daß die Tracheotomie notwendig wurde. Im ersten Fall handelte es sich um einen 69jährigen Mann, der im Verlauf seiner Leukämie zweimal tracheotomiert werden mußte. Dieser ist in der bei Voß vorgelegten Dissertation von Glückert im Zusammenhang beschrieben. Der andere Fall wurde erst nach Abschluß dieser Arbeit in der Universitäts-Ohren-, Hals-, Nasen-Klinik beobachtet. Wegen der Seltenheit ist es angebracht, kurz darüber zu berichten.

Die 35jährige Ehefrau Frieda R. wurde am 3. Juli 1934 von ihrem Hausarzt unter der Diagnose Septicämie zur Ausführung einer Transfusion in die Ohren-, Hals-, Nasen-Klinik der Universität Frankfurt a. M. eingewiesen.

Die Patientin war bisher nie ernstlich krank gewesen. Neun Wochen vor der Einweisung war die Geburt eines Kindes ohne Komplikationen erfolgt. Drei Wochen vor der Klinikaufnahme war sie, laut Bericht des Hausarztes, an Angina und starker Halsdrüsenschwellung erkrankt. Im Verlauf der Behandlung wurde von einem Hals-, Nasen-, Ohrenarzt ein kleiner Epiglottisabszeß eröffnet. Es bestanden um diese Zeit Temperaturen um 40. Nach 14 Tagen trat Stridor und leichtes Kehlkopfödem auf. Zugleich stellte der Arzt zunehmende Blutarmut fest. Der Befund des betreffenden Herrn lautete:

Hämoglobin . . . . . 57 %
Erythrocyten . . . 2 880 000 Leukocyten 7 900
Im Blutausstrich: reichlich Myelocyten und Lymphoblasten.
Nur 10 % Segmentkernige
1 % Stabkernige
— % Eosinophile
2 % Normoblasten.

Bei der Aufnahme in die Klinik zunehmend erschwerte Atmung. An der Patientin, einer mittelgroßen Frau in leidlichem Allgemeinzustand, fiel nur die Blässe der Haut auf. Die Schleimhäute waren sehr schlecht durchblutet, die Atmung war erschwert. An beiden Halsseiten fanden sich zahlreiche geschwollene Lymphdrüsen, die zum Teil nicht von einander abgrenzbar, gut pflaumengroß und leicht druckschmerzhaft waren. Die darüber liegende Haut zeigte keine entzündlichen Veränderungen. In den Achselhöhlen beiderseits fühlte man einzelne geschwollene Lymphknoten. Temperatur: 38,1; Puls: klein, weich, Frequenz 90 in der Minute.

Bei der Aufnahmeuntersuchung wurde vom Abteilungsarzt für Nase und Ohren kein pathologischer Befund erhoben, nur wieder auf die sehr schlechte Durchblutung der Schleimhäute hingewiesen.

Der Kehlkopfbefund lautete: hochgradige ödematöse Schwellung des ganzen Kehldeckels, links von der Mittellinie befindet sich ein etwa $^1/_2$ cm breiter Defekt in der Epiglottis, der schmierig belegt ist. Mäßige Schwellung im Bereich des Kehlkopfeingangs mit Schwellung der Taschenbänder, wodurch beide Stimmbänder überlagert werden.

Die Klinik stellte nun die Diagnose: Kehlkopfödem auf Grund einer myeloischen Leukämie.

Am Aufnahmetag wurde auf 20 ccm Calcium, Eiskrawatte und Inhalieren mit Kalkwasser die Atmung weit besser.

Im Blutbild:

Hämoglobin	41 %		
Erythrocyten	1 980 000	Leukocyten	6 500
Färbe Index	1		
Differentialbild:			
Myeloblasten	47 %	Lymphocyten	42 %
Jugendformen	4 %	Monocyten	— %
Stabkernige	3 %		
Segmentkernige	4 %		
Blutsenkungsgeschwindigkeit	136/154 mm.		

Wassermann- und Meinickereaktion negativ.

Nach drei Tagen wurde die Patientin in die medizinische Klinik zur Weiterbehandlung verlegt, da die Erstickungsgefahr vorüber war. Die folgenden 10 Tage blieb die Patientin nun dort. Es wurden mehrere Bluttransfusionen vorgenommen. Trotzdem verschlechterte sich das Allgemeinbefinden der Kranken erheblich. Wegen zunehmender Atemnot und mehrerer Erstickungsanfälle erfolgte die Rückverlegung in die Ohren-, Hals-, Nasenklinik zur Ausführung der Tracheotomie.

Bei der Wiederaufnahme wurde folgender Befund erhoben: Hochgradiges Ödem der falschen Stimmbänder, vor allem des rechten. Die Gegend der aryepiglottischen Falten ist stark geschwollen. Die Glottis ist bis auf einen ganz schmalen Spalt verengt. Auf Grund dieses Befundes wurde noch am gleichen Tag von Herrn Prof. Voß die Tracheotomia inferior in Lokalanästhesie vorgenommen. Die Atmung war sofort frei. Die Patientin bekam wieder Calciuminjektionen, sie inhalierte mit Kalkwasser, und eine Eiskrawatte wurde angelegt.

In den folgenden Tagen verschlechterte sich der Allgemeinzustand langsam, aber stetig, trotz völlig freier Atmung. Ein zweites Blutbild ergab fast den gleichen Befund wie das erste.

Unter steigender Temperatur und Pulsfrequenz wurde die Patientin zur Weiterbehandlung in die medizinische Klinik zurückverlegt. Es wurden weitere Bluttransfusionen vorgenommen, der Kreislauf gestützt. Trotz aller angewandten inneren Behandlung starb sie nach weiteren 10 Tagen.

Kurz zusammengefaßt bietet der Fall folgendes Bild. Der Beginn der Krankheit war nicht genau festzustellen. Die ersten Symptome traten 6 Wochen nach einer Geburt auf. Ein Zusammenhang ist nicht anzunehmen, ebensowenig eine Gefährdung des Kindes.

Es ist ja von Askanazi (zitiert nach H. Hirschfeld) ein Fall von Leukämie beschrieben worden, die in den letzten Monaten der Gravidität auftrat und sich nicht auf das Kind übertrug.

Der Beginn mit Angina und Halsdrüsenschwellung ist überaus typisch für eine akute Leukämie. Ebenso wird es sich bei dem Epiglottisabszeß um ein spezifisch leukämisches Infiltrat gehandelt haben, vielleicht verbunden mit einem leichten Ödem. Dazu traten später die Infiltrate im Kehlkopf auf. Sonst zeigt der Fall den typischen Befund und Verlauf einer akuten myeloischen Leukämie.

Die fachärztliche Behandlung bekämpfte lokal das Ödem und umging durch Tracheotomie den durch Infiltrate verengten Larynx.

So bietet der ganze Fall den normalen Verlauf einer Leukämie, wenn nicht die Infiltrate in der Trachea komplizierend als ausgesprochene Seltenheit hinzugetreten wären.

Auch unter dem Bild einer Noma-ähnlichen Gangrän auftretende Leukämiefälle wurden beobachtet (v. Hansemann, Meyer und Droß) und des öfteren Schlingbeschwerden beschrieben (Droß und Gerber). Meist liegen aber die Kranken so schwer darnieder, daß die geringen Komplikationen im Vergleich zur Schwere des allgemeinen Zustandes vernachlässigt werden.

Um so interessanter ist es, dem Schrifttum der leukämischen Ohraffektionen einen neuen Fall anzufügen, die bisher beschriebenen Veränderungen zusammengefaßt wiederzugeben und die histologischen Befunde durch Abbildungen von Fällen der Ohren-, Hals-, Nasen-Universitätsklinik zu belegen.

Differentialdiagnostische Erwägungen erübrigen sich in fast allen Fällen, da das Grundleiden bekannt ist und das Auftreten irgendwelcher Komplikationen selbstverständlich zuerst auf die bestehende Leukämie zurückgeführt wird.

In den wenigen Fällen, wie z. B. dem im folgenden beschriebenen Weiß'schen, in dem die Komplikationen von seiten des Ohres erste schwere Krankheitszeichen sind und den Kranken zum Arzt führen, kommen je nach der Gruppierung der Symptome Ohrerkrankungen, zentrale Schäden und alle mit starker hämorrhagischer Diathese einhergehende Krankheitsbilder in Frage.

Differentialdiagnostisch kämen eine Otitis media, eine akute Labyrinthitis oder Panotitis in Frage, die vor allem durch das Blutbild auszuschließen wären. Der Menière'sche Symptomenkomplex könnte auf dem Boden einer Lues, Arteriosklerose oder eines zentral sitzenden Tumors entstanden sein. Diese Frage müßte durch die Wassermann-Reaktion, das Blutbild und den neurologischen Befund entschieden werden. Weiterhin kann eine Reihe ganz ähnlicher Zustands- und Symptomenbilder auf Grund von Gefäßstörungen, in seltenen Fällen vasomotorischer Art, entstehen. Auch funktionelle Neurosen (Hysterie) und Störungen der weiblichen Genitalsphäre (vikariierende Blutungen anstelle oder bei den Menses; Urbantschitsch und Iribarne) führen

zu Blutungen aus dem äußeren Gehörgang. Schließlich ist die ganze Reihe der der Leukämie sehr ähnlichen Erkrankungen und Defekte des hämopoetischen Systems zu erwähnen, z. B. die Perniciosa und Polycythämie, die in manchen, im Schrifttum angegebenen Fällen zu vollkommen gleichen klinischen Bildern geführt haben. Sie verursachen in seltenen Fällen Erscheinungen von seiten des Ohres. Ohrensausen, Schwindel und Hörstörungen werden bei Anämien, vor allem bei Perniciosa, beobachtet. Polycythaemia vera rubra kann, wie Schreyer beschreibt, wiederum ganz ähnliche Bilder und öfter Menière'sche Erscheinungen verursachen. M. D. Eisenberg fand in zwei Fällen der gleichen Krankheit Verschiedenheiten in der Erregbarkeit beider Labyrinthe. Weiterhin kommen hier Skorbut, Morbus Werlhofii, Purpura rheumatica, Lues, Keuchhusten, Nephritis und Diabetes in Frage. An die Möglichkeit eines Chloroms muß in diesem Zusammenhang ebenfalls gedacht werden. Doch sind bei den letztgenannten Erkrankungen mit hämorrhagischer Diathese Blutungen in das Gehörorgan weit seltener als andere Blutungen (Urbantschitsch).

Zum Schluß wäre noch auf selten auftretende Gefäßanomalien und Varicen hinzuweisen, die zu Blautrommelfell und Schwerhörigkeit führen können. Über einen derartigen Fall, verbunden mit einem objektiv hörbaren Gefäßgeräusch, berichtet Ishikawara.

Um ein Bild der bisher beschriebenen Erscheinungen zu geben, soll im folgenden eine kurze Zusammenstellung einiger ausgewählter Fälle aus dem Schrifttum gegeben werden. Ausgehend vom klinischen Bild und der Kombination der Symptome folgt dann ganz von selbst das Eingehen auf die dabei gefundenen anatomischen Veränderungen.

Bedenkt man, daß wahllos jeder Teil des Gehörorgans befallen werden kann, und daß dadurch die entsprechenden Symptome ausgelöst werden, so ergibt sich eine große Menge von Krankheitsbildern. Politzer hat diese zusammengefaßt und unterscheidet neun Typen:

1. exsudativer akuter Mittelohrkatarrh,
2. akuter und subakuter Tubenkatarrh,
3. akute hämorrhagische Mittelohrentzündung,
4. akute hämorrhagische Mastoiditis,
5. akute hämorrhagische Panotitis,
6. akute Labyrinthitis,
7. akute Neuritis acustici leukaemica,
8. Mittelohrblutung,
9. Labyrinthblutung.

Doch kommen diese Typen isoliert äußerst selten vor, sie überdecken sich meist und ergeben Krankheitsbilder, die man schematisch in drei Abteilungen unterbringen könnte.

Als erste lassen sich Fälle mit Veränderungen des äußeren Ohres abteilen, die an sich viel seltener sind als Typ zwei und noch wesentlich weniger

gefunden werden als Fälle des dritten Typs. Es handelt sich hier meist um Blutungen aus dem Gehörgang und um morphologische Veränderungen der Ohrmuschel.

Zweitens gibt es Fälle, bei denen das Symptom der Schwerhörigkeit vorherrscht. Leicht ist dieser Typ durch Untersuchung und Verlauf in Schallleitungsschwerhörigkeiten mit oft schon von außen her erkennbaren Veränderungen und in Schallempfindungsstörungen zu teilen, denen fließende Übergänge zum dritten Typ eigen sind. Bei Beteiligung des Mittelohres sind auch Veränderungen am Nervus facialis beschrieben worden.

Als drittes fügt sich das Bild des Menière'schen Symptomenkomplexes an mit Schwindel, Erbrechen, subjektiven Geräuschen und Taubheit, dessen Symptome natürlich im einzelnen in unterschiedlicher Ausprägung auftreten. Meist findet man dabei ein Befallensein des Innenohres (Urbantschitsch); in höchst seltenen Fällen kann die Erkrankung vom Mittelohr ausgehen.

Veränderungen am äußeren Ohr, die als Verwicklung bei einer Leukämie aufgetreten sind, finden sich im Schrifttum selten.

Wohl die genaueste Arbeit hierüber verdanken wir Arndt, der, ausgehend von den leukämischen Hautveränderungen, naturgemäß auch auf solche des äußeren Ohres zu sprechen kommt. Er schildert die leukämischen Hautveränderungen, die vor allem im Gesicht und dort mit Vorliebe in der Nasen-, Wangen-, Lid-, Lippen- und Kinngegend auftreten und selten das Ohrläppchen befallen, als verschieden umfangreiche, ziemlich scharf abgegrenzte Bildungen, die flächenhaft flach oder halbkugelig erhaben sind. Die Oberfläche ist als glatt glänzend, manchmal gespannt beschrieben. Das Ganze ist meist von mäßig derber Beschaffenheit und gelblich braunrot, auch blaurot glasig gefärbt.

> Arndt selbst beobachtete bei einem Leukämiekranken außer einigen Hauterscheinungen an typischen Stellen im Gesicht in der Gegend vor, unter und hinter dem linken Ohr einen flach erhabenen plaqueähnlichen Tumor, der braunrot, mäßig derb und auf der Unterlage frei verschieblich war. Dieser Tumor griff fortlaufend auf das geschwollene, gelblich-bräunliche Ohrläppchen über. Ferner fand sich über dem linken Tragus ein erbsgroßer braunroter infiltrativer Herd. Histologisch erwies sich die Schwellung des Ohrläppchens als Infiltrat kleiner Lymphocyten.

Einen ganz ähnlichen Fall von leukämischer Erkrankung des Ohrläppchens beschreibt Moses.

> Bei einem 57jährigen Leukämiker, der wegen Gesichtserysipels in klinische Behandlung kam, hatten die Ohrläppchen nach Abheilung des Erysipels beiderseits die Länge der Ohrmuschel. Diese Veränderung bildete das einzige auffallende Symptom der Leukämie. Beide Tumoren wurden exstirpiert, die Wunden heilten primär; die histologischen Schnitte zeigten Lymphocyteninfiltrate.

Hierher gehörend ist noch eine Veröffentlichung Blödhorns.

Er fand bei einem 15jährigen Mädchen das linke Ohrläppchen kolbig verdickt, etwa klein walnußgroß. Die Haut darüber war glatt blaurot. Der kleine Tumor wurde herausgeschnitten und mikroskopisch untersucht. Es zeigte sich das Bild einer peripheren Lymphdrüse, wie sie im Digestions- und Respirationstrakt gefunden werden. Dermatologisch-histologisch ähnelte der Befund den Veränderungen bei leukämischer und aleukämischer Lymphadenosis cutis circumscripta. Doch ließ sich otologisch und internistisch nicht der geringste Befund erheben.

Kindler hat erst in letzter Zeit zwei besonders lehrreiche Fälle veröffentlicht, bei denen es sich um Ohrmuschelerkrankungen drehte.

Bei dem ersten Fall handelte es sich um einen 23jährigen Leukämiekranken, der nach einer Erfrierung beider Ohren kleine nässende und schlecht heilende Wunden davongetragen hatte. Im weiteren Verlauf traten plötzlich Schwellung und Schmerzhaftigkeit der linken Ohrmuschel hinzu, die stark geschwollen, gerötet und glänzend aussah. Aus einer kleinen zum Knorpel reichenden Fistel zwischen Helix und Anthelix entleerte sich ein rot-gelbliches, nicht stinkendes Sekret. Außerdem fand sich eine ausgedehnte Drüsenschwellung am linken Sterno-Cleido-Mastoideus vor. Im Laufe der Behandlung, es wurden lokal Prießnitz und Rotlicht angewendet, entstand ein johannisbeergroßes Bläschen, das platzte und eine seröse Flüssigkeit entleerte. Nach wenigen Tagen hatten sich die ganzen Erscheinungen zurückgebildet, und nur noch die Drüsenschwellung bestand. Diese stellte sich jedoch bei der später erfolgten Autopsie als mächtiges leukämisches Infiltrat heraus.

Der zweite Fall zeigte ähnliche Symptome. Hier war die Erkrankung zuerst nicht erkannt worden, und man hatte, in der Annahme ein Rundzellensarkom vor sich zu haben, einen Tumor am rechten Unterkiefer entfernt. Erst rückblickend erkannte man darin die ersten Zeichen einer Leukämie. Nach etwa einem halben Jahr bildete sich eine Schwellung der rechten Ohrmuschel mit stinkender Absonderung. Zugleich schwollen die Lymphdrüsen am Mundboden und Hals an, und man erkannte die Leukämie. Die teigige blaurote Schwellung an der Innenseite der Ohrmuschel wurde mit essigsaurer Tonerde und Borpulver behandelt und nach 13 Tagen zum Verschwinden gebracht.

Anknüpfend an den ersten Fall wäre noch die Bemerkung Brühls zu erwähnen, daß bei derartig Erkrankten überhaupt eine gewisse Neigung zu Erfrierungen der Ohrmuschel besteht.

Für die zweite Abteilung ist der nun folgende Gradenigo'sche Fall als ein Fall von typischer Mittelohrschwerhörigkeit bei anatomisch vollkommen freiem Innenohr besonders hervorzuheben.

Bei dem 63jährigen an einer chronischen Leukämie leidenden Mann traten plötzlich innerhalb weniger Stunden beträchtliche doppelseitige Hörstörungen auf. Zwei Tage später bestanden Schwerhörigkeit und Ohrensausen, kein Schwindel, kein Erbrechen, keinerlei Übelkeit.

Die fachärztliche Untersuchung, über die später noch genauer berichtet werden wird, ergab deutliche Trübung und Einziehung beider Trommelfelle,

im weiteren Verlauf graurötliche Massen im Gehörgang; die Hörprüfung ergab einen beiderseits negativen Rinne.

Dem entsprach auch der Obduktionsbefund durchaus. Es fand sich in der Trommelhöhle ein gallertig rötlich-gelber Inhalt, Residuen hämorrhagischer Extravasate, Reste von freien Ergüssen sowie Gefäß- und Bindegewebsneubildung. Das Labyrinth war vollkommen frei. Nur am Ganglion spirale saßen geringe Pigmentationen.

Der folgende von Steinbrügge beschriebene Fall hat schon leise Anklänge an den dritten Haupttyp. Bei ihm steht die Schwerhörigkeit im Vordergrund; er weist aber auch einige wenig ausgeprägte, zum dritten Typ gehörende Krankheitszeichen auf.

Ein auf dem linken Ohr infolge eitriger Mittelohrentzündung ertaubter Mann erkrankte mit 25 Jahren an einer Leukämie. Als Frühsymptom wurden häufiges Nasenbluten, häufiger Schwindel, Dickerwerden des Leibes und leichte Ermüdbarkeit angegeben. Die Krankengeschichte berichtet den langsamen Verlauf einer chronischen Leukämie, bis 14 Tage vor dem Tode in dem rechten gesunden Ohr Rauschen auftrat, dem völlige Taubheit folgte. Der Patient sprach mit erhobener Stimme und verstand nur durch Ablesen vom Munde. Vier Tage nach der Ertaubung trat subjektives Hören von Glockenläuten und Kirchengesängen auf, das einige Zeit anhielt. Zehn Tage darauf starb der Patient.

Die Untersuchung des rechten Ohres ergab folgendes: Das äußere Ohr wies keine krankhaften Veränderungen auf. Die Schleimhaut des Mittelohres war atrophisch und zeigte kleinere Vertiefungen. Quer durch die Mittelohrhöhle spannten sich Stränge aus, die Membran des runden Fensters war verdickt und an einigen Stellen verknöchert. Im Innenohr wurden die Schneckentreppen von Extravasaten erfüllt gefunden, auch im Ductus cochlearis fanden sich, besonders in der Gegend der Stria vascularis und auf dem Corti'schen Organ, Blutextravasate. Die häutigen Bogengänge waren von Knochenneubildungen umschlossen, und das Neurilemn des Nervus acusticus wies Blutergüsse auf.

Schwabach erwähnt diesen Fall in seiner Zusammenstellung ebenfalls; es erscheint ihm fraglich, ob die Schwindelerscheinungen hier als Frühsymptome leukämischer Infiltrate im Inneren der Felsenbeinpyramide aufzufassen sind, oder ob sie durch hochgradige Anämie bedingt waren.

Einen ähnlichen Fall hat Politzer beschrieben.

Er beobachtete bei einem 32jährigen Kranken mit schwerer Leukämie, der als Knabe eine linksseitige Otorrhoe mitgemacht hatte, ein Jahr ante exitum eine plötzlich über Nacht einsetzende beiderseitige Ertaubung. Zwei Monate vor dem Tode stellte er Trübung und Retraktion des rechten, eine Zerstörung des linken Trommelfells (infolge der alten Otorrhoe) fest.

Die Sektion und genaue histologische Untersuchung des rechten Felsenbeins ergab eine Verdickung der Paukenschleimhaut und der Gelenküberzüge. In der Scala tympani wurde unregelmäßig verzweigtes, von der Knochenwand ausgehendes Knochengerüst angetroffen, in dessen Lücken sich neugebildetes Bindegewebe verschiedenster Entwicklungsstadien vorfand. Die Scala vestibuli wies eine Knochenwucherung der medialen Schnecke und auf der Lamina spiralis ossea

aufliegende Plaques von Lymphocyten auf. Die häutigen Bogengänge waren von Bindegewebe umhüllt und zeigten im Inneren Lymphocytenanhäufungen. Im linken Labyrinth fanden sich ähnliche Veränderungen und ebenfalls beginnende Bindegewebsneubildung.

Dem nun folgenden möchte ich den genauen Innenohrbefund des schon oben erwähnten Falles von Steinbrügge noch einmal gegenüberstellen.

Es waren dort die Schneckentreppen zum größten Teil mit Blutextravasaten angefüllt, in denen sich hyaline Kugeln fanden. Die Reißner'sche Membran war überall erhalten. Blutungen waren auch im Ductus cochlearis zu finden, die an einigen Stellen auf dem Corti'schen Organ lasteten. Im Aquaeductus cochleae zeigten sich die gleichen Massen. Die Venen der Schnecke wurden als auffallend weit beschrieben und schienen fast ausschließlich weiße Blutkörperchen zu enthalten. Blutungen fanden sich auch im Neurilemn des Nervus acusticus und in der Umgebung einiger Vestibularisfasern und sogar um den Facialisstamm herum.

Ähnliche Fälle sind noch häufig beschrieben worden, z. B. von Wagenhäuser, der ebenfalls

Extravasate in Schnecke und Vorhof und vom Periost ausgehende Bindegewebsbildungen in den Bogengängen fand.

Auch Schwabach beobachtete derartige Fälle und in neuerer Zeit Shiraishi Y.

Es handelte sich da um eine Leukämie, die vier Tage ante exitum zu Schwerhörigkeit und dann zu rechtsseitiger Taubheit führte. Als deren Ursprung konnten Lymphocyteninfiltrationen in allen Teilen des Innenohres nachgewiesen werden, in denen sich verschiedene Blutungen fanden.

Einen der lehrreichsten, wenn auch nicht gerade typischen Fall hat Weiß beschrieben.

Es handelte sich um einen Jungen, der vier Wochen vor seiner Einlieferung in die Klinik mit hohen Temperaturen erkrankt war und nun seit acht Tagen subfebrile Temperaturen hatte. Das Krankheitsbild machte den Eindruck einer schweren Grippe.

Plötzlich klagte er über ein verstopftes Ohr, nach vierzehn Tagen trat Nasenbluten auf, und gleichzeitig stellten sich heftige Ohrenschmerzen rechts ein. Zwei Tage später lief das rechte Ohr. Erneut trat Fieber auf. Zwei Tage später war der Junge linksseitig gelähmt. Diagnose: otogene Meningitis. Der objektive Befund zu dieser Zeit war der folgende: allgemeine Cachexie, spastische Parese der linken Extremitäten, deren Berührung schmerzhaft war. Keinerlei meningitische Zeichen, handtellergroße Hautblutungen, Blutungen in den Augenhintergrund. Im rechten Gehörgang Schleimeiter; nach dessen Ausspülung zeigte sich eine kleine Trommelfellperforation. Die Hörprüfung und der negative Rinne'sche Versuch wiesen auf eine Mittelohrerkrankung (genaueres siehe später). Differentialdiagnostisch wurden otogener Hirnabszeß und Poliomyelitis acuta erwogen (vergleiche den hier beschriebenen Fall). Im weiteren Verlauf Schmerzhaftigkeit des rechten Warzenfortsatzes. Neurologische Diagnose: pathologischer Prozeß in der rechten vorderen Zentralwindung. Differentialdiagnose: Echinococcus, Hirntuberkel. Am Abend wurde die Antrotomie geplant und ausgeführt. Bei der Operation zeigte sich die hintere Wand des

Gehörgangs brüchig. Es wurde die Radikaloperation durchgeführt und die Dura freigelegt, die sich an einer Stelle als rötlich mißfarben erwies. Eine Probepunktion ergab blutig-seröse Flüssigkeit; diese, die allgemeine Blässe des Blutes und nicht zuletzt das Blutbild ergaben die Diagnose: akute lymphatische Leukämie.

Daß bei einer Leukämie auch größere Blutungen in die Trommelhöhle erfolgen können, zeigt der hier neu beschriebene Fall, dessen Befund sich mit anderen im Schrifttum niedergelegten Fällen deckt. Einige derselben wiesen sogar Blutungen aus dem äußeren Gehörgang auf.

Einen Fall des dritten Haupttyps beschreibt Gottstein.

Bei einem seit 4 Monaten an Leukämie leidenden Mann trat auf der Straße plötzlich Schwindel, Erbrechen, Sausen im rechten Ohr und rechtsseitige Taubheit auf. Nach drei Tagen folgte Taubheit links, und der Schwindel steigerte sich derartig, daß der Kranke nicht mehr im Bett aufsitzen konnte.

Im weiteren Verlauf folgte eine Sprachstörung und nach Tagen der exitus unter dem Bild einer Hirnparalyse.

Einen ganz ähnlichen Fall beobachtete Blau (zitiert nach Gradenigo).

Dieser Leukämiekranke litt unter leichten Schwindelerscheinungen, die sich während eines Spazierganges derart steigerten, daß der Patient nicht mehr stehen konnte. Übelkeit, Erbrechen, metallisches Ohrensausen und beiderseitige Taubheit vervollständigten das Bild.

Auch Schwabach trennt in seiner Zusammenstellung fünf Fälle ab, die Symptome des Menière'schen Symptomenkomplexes zeigten. Darunter ist der von Lannois beobachtete typisch.

Der 31jährige Leukämiekranke ertaubte acht Monate vor seinem Tode. Er klagte über subjektive Geräusche auf beiden Ohren, über Schwindelerscheinungen und über Erbrechen.

Die histologische Untersuchung ergab hier in den Mittelohren leichte Schleimhautverdickungen und einige Stränge rechts. Als Ursache der Erscheinungen ließen sich Blutextravasate und fibrinöses Exsudat im Utriculus, Sacculus und Zellinfiltrationen in der Schnecke nachweisen. Die halbzirkligen Kanäle waren von Knochenneubildungen ummauert.

Über einen entsprechenden Fall berichtete A. Sternberg auf der Sitzung der otologischen Sektion der Königlichen Gesellschaft der Ärzte in Budapest vom 30. 10. 1930.

Die 66jährige an lymphatischer Leukämie leidende Patientin erkrankte an apoplektiformem Schwindel, Erbrechen, Ohrensausen und Schwerhörigkeit, als deren Ursache sich Blutungen in die Räume des Innenohres nachweisen ließen.

Ähnliche Fälle wurden von Weber, H. Parkes und Lake (Schrifttum Politzer) beobachtet.

Hier waren im Verlauf einer lymphatischen Leukämie sechs Monate ante exitum Menière'sche Erscheinungen aufgetreten, als deren Ursache Neubildungen von fibrinösem Bindegewebe und Knochenneubildungen in der Scala tympani, wie in den perilymphatischen Räumen der Bogengänge nachgewiesen wurden.

Finalayson (Schrifttum Politzer) fand das gleiche Bild bei einer leukämischen Blutung in Vorhof und Schnecke.

Alt und Pineles (Schrifttum Urbantschitsch und Politzer) fanden als Grund derartiger Symptome leukämische Infiltrate der Acusticuskerne und konnten an mehreren Stellen des intramedullären Verlaufs des N. VIII. (in den medialen und lateralen Wurzeln) kleinzellige Infiltrationen feststellen.

Die hier geschilderten Veränderungen sollen nun belegt werden durch histologische Schnitte von Fällen der Ohren-, Hals-, Nasenklinik der Universität Frankfurt am Main, Direktor Prof. Dr. O. Voß, dem ich für die Überlassung der Präparate zu großem Dank verpflichtet bin.

Im folgenden werde ich nun die drei Fälle, deren Präparate mir zur Verfügung stehen, einzeln nacheinander vorführen. Leider ist es mir unmöglich, die Krankengeschichten der Fälle wiederzugeben. Alle drei Fälle liegen Jahre zurück, und außer wenigen Angaben über Erkrankung und Verlauf waren nur die Sektionsberichte aufzufinden.

Im ersten Fall handelte es sich um eine 77jährige Frau, die unter dem Bild einer Otitis media subacuta erkrankt war. Eine lymphatische Leukämie wurde erkannt, und die Patientin starb schließlich infolge crouppöser Pneumonie und Kreislaufschwäche.

Die Sektion bestätigte die lymphatische Leukämie mit Lymphoidmark, ergab ein Emphysem der nicht erkrankten Lunge, eine rekurrierende Endocarditis der Aortenklappen, ein links-hypertrophisches Herz und Zeichen einer hochgradigen Arteriosklerose.

Im einzelnen ergaben sich folgende hierher gehörende Befunde: In den mikroskopischen Schnitten der Gehirnwindungen waren die Kapillaren und kleineren Gefäße vollgepfropft mit Lymphocyten, in den mittleren Gefäßen lagen auch rote Blutkörperchen, während sich mikroskopisch kein pathologischer Befund erheben ließ. Die Leber war von entsprechender Größe und Konsistenz, doch zeigten die histologischen Schnitte die Leberzellbalken weit auseinandergedrängt und dazwischen mit kleinen einkernigen Elementen gefüllte Kapillaren. Im periportalen Gewebe fanden sich herdförmige Anhäufungen der gleichen Zellen: „Lymphome". Die Milz war groß, betrug 18/9/4 cm und 230 g (normal 10/7/3 cm und bis 180 g). Unter dem Mikroskop erschienen die kleinen einkernigen Elemente vermehrt. Hinter der Milz lag eine ganze Kette großer Lymphdrüsen. Ebenso waren die mesentherialen Lymphdrüsen und die Lymphknoten im Becken stark vergrößert. Ihre histologische Struktur war vollkommen verwischt. Im wesentlichen sah man eine große Masse kleiner einkerniger Elemente, zwischen denen die Gefäße deutlich erkennbar waren. Follikel und Keimzentren waren nicht mehr zu erkennen. An einer Stelle lag eine kleine Blutung mit sehr großen Phagocyten. Die Nieren wiesen eine schmale Rinde auf, und mikroskopisch ergab sich eine Bindegewebsvermehrung mit lymphocytärer Infiltration. Zugleich waren in den Kapillaren mäßig viel Lymphocyten. Nach Eröffnung der

Knochen zeigte sich Fettmark; im mikroskopischen Schnitt beherrschten überall die kleinen einkernigen Elemente das Bild, und kleine vereinzelte Blutungen lagen dazwischen. In den Gefäßen fanden sich reichlich derbe, im ganzen blaß aussehende Gerinnsel.

Das wesentlichste in diesem Fall sind die Ohrveränderungen. Auf der rechten Seite fanden sich im Schnitt zwei große Trommelfellperforationen, deren eine ich in Abbildung 1 wiedergebe.

In beiden Fällen handelte es sich um intravitale Veränderungen, wie deutlich aus der starken Infiltration sämtlicher Zellschichten und den epithelüberkleideten Rändern der Perforationsöffnungen zu ersehen ist.

Das ganze Mittelohr erwies sich mit zartem flockig infiltriertem Bindegewebe ausgekleidet, das mehrfach cystische mit blutig gefärbter Flüssigkeit gefüllte Hohlräume enthielt, — was an die im älteren Schrifttum öfter angeführten hyalinen Kugeln von Blutfarbstoff erinnert. Der lange Amboßschenkel, dessen Konturen nur noch zart erkennbar waren, war bindegewebig umgewandelt und von kleinzelligen Infiltrationen durchsetzt. An der Vorderwand der Mittelohrhöhle zeigte sich vielfach lakunäre Resorption mit Säumen großer Osteoklasten. Am horizontalen Bogengang zeigte sich neugebildeter Knochen, in dessen Lumen ein größerer Sequester lag. So standen sich im Mittelohr Prozesse lakunärer Resorption und appositionellen Knochenwachstums gegenüber, dazwischen lagen ausgedehnte Bindegewebsneubildungen.

Im Innenohr fanden sich wie im Mittelohr Massen ausgelaugten Blutfarbstoffs, die hier wie die nächsten zwei Bilder von der Schnecke zeigen, als schmale periphere Randzonen angeordnet sind.

In den meisten Schneckenwindungen war die Membrana Reißneri mit der Membrana tectoria (siehe auch Abd. 2) verlötet, und ebenso war in fast allen Windungen das Cortische Organ in einen unspezifischen Zellhaufen umgewandelt, wie es in den Abd. 3 und 4 angedeutet ist.

Im Labyrinth zeigten sich, ähnlich den Veränderungen in der Schnecke, Blutungen und blutig angefärbte Bindegewebsneubildungen, wie z. B. eine Blutung in den Perilymphraum des horizontalen Bogengangs (Abd. 5).

Im Facialiskanal fand sich zwischen Wand und Nerv ein prall mit Blut gefülltes Gefäß (Abd. 6).

Entsprechend den Veränderungen des Corti'schen Organs war auch das ableitende Neuron geschädigt, daher waren die Ganglienzellen im Rosenthalschen Kanal stark gelichtet (Abd. 7).

Auf der linken Seite zeigten sich im großen und ganzen ähnliche krankhafte Veränderungen, nur in geringerer Ausprägung.

So zeigt Abd. 8 ein kleineres kleinzelliges Infiltrat in der Trommelhöhle zwischen lateraler Atticuswand und Amboß.

Gleichfalls zeigte die Schnecke auf dieser Seite grundsätzlich dieselben Veränderungen wie rechts. Die Reißner'sche Membran war ebenfalls einge-

sunken (Abd. 9) und das Corti'sche Organ zu einem unspezifischen Zellhaufen umgewandelt. Infolgedessen trat auch hier die starke Lichtung der Ganglienzellen im Rosenthal'schen Kanal auf (Abd. 10).

Zusammengefaßt hatte die Leukämie in diesem Fall zu leukämischen Veränderungen in fast allen Organen, auch den Ohren, geführt.

In dem zweiten Fall war ein 57jähriger mittelgroßer Mann im Verlaufe einer lymphatischen Leukämie ad exitum gekommen. Die Obduktion bestätigte die lymphatische Leukämie mit großem Milztumor, Hyperplasie der lymphatischen Apparate und rotem Knochenmark. Weiterhin fand man eine hochgradige Lebercirrhose mit Ascites, eine Bronchopneumonie beider Unterlappen mit frischer Pleuritis rechts, eine Rechtsdilatation des Herzens und einen Hautabszeß in der Nackengegend, außerdem einige nebensächliche Befunde.

Die in diesem Zusammenhang wichtigen Befunde der Sektion sind folgende: Die Gegend beider Schultergelenke wies ausgedehnte, dicht nebeneinander stehende Extravasate auf. Die Zungenfollikel und Tonsillen waren sehr groß. Bei der Eröffnung der Bauchhöhle fielen am Darm und Bauchwand kleine dunkle Stippchen und am Dünndarm große schwarze Flecken auf. Am aufgeschnittenen Darm zeigte sich der Follikelapparat stark ausgeprägt und in seinem Bereich die eben beschriebenen Flecken. Die Milz überragte den Rippenbogen um Handbreite und erreichte die linke Mamillarlinie, sie war mit der Pleurakuppe deutlich dickstrangig verwachsen, die Oberfläche mit weißen Belägen bedeckt; die Maße: 28/18/10 cm und 2180 g (normal 10/7/3 cm und bis 180 g). Auf der dunkel weinroten Schnittfläche war die Trabekelzeichnung deutlich erkennbar. Am Hilus der Milz fanden sich vier große, auf der Schnittfläche blasse Lymphdrüsen; ähnliche Lymphdrüsen von Erbsengröße lagen im Mesentherium, die periportalen Lymphknoten waren haselnußgroß und blaß. Die auf der Schnittfläche schwarzen Bifurkationsdrüsen enthielten einzelne herdförmige weiße Knötchen. Ebenso erwiesen sich die Inguinaldrüsen als vergrößert. Unter der rechten Zwerchfellkuppe lagen ausgedehnte Extravasate, und in der Arteria pulmonalis fand sich flüssiges Blut mit einigen hellgrauen Speckgerinnseln. Das Knochenmark war hellrot und gallertig. Weiterhin fand man in der Nackengegend links eine taubeneigroße Geschwulst, deren Mitte einen tief zerklüfteten Krater aufwies; die so entstandene Höhe war von schmutzig grauen Belägen erfüllt.

Im Ohr fanden sich ebenfalls leukämische Veränderungen. Rechts war das Mittelohr im wesentlichen frei, nur lagen kleine Infiltrate und Bindegewebsauskleidungen z. B. in einer Wandnische unterhalb der Einmündungsstelle des Canalis musculo-tubarius (Abd. 11 und 12).

In allen Schneckenwindungen zeigte sich eine hochgradige Ektasie der Reißner'schen Membran, wie das Übersichtsbild über die Schnecke (13) vorweist. In den einzelnen Windungen gesellten sich noch dazu Infiltrationen

(Abd. 14/15), die in der Basalwindung (Abd. 16/17/18) vor allem die Scala tympani erfüllen und das ganze Bild beherrschen. Außerdem finden sich noch am Modiolus Reste einer alten Blutung.

Von ganz besonderer Wichtigkeit sind in diesem Fall Fibrinnetze, Blutungen und kleinzellige Infiltrate, die im Aquaeductus cochleae liegen (Abd. 19) und für die Stauung, vielleicht einen Stauungshydrops, und somit für die hochgradige Ektasie der endolymphführenden Organe verantwortlich gemacht werden müssen.

Aber auch die anderen peri- und endolymphatischen Räume sind keineswegs frei von Krankheitszeichen. So zeigt Abd. 20 Fibrin, Blut und Infiltrate an der Sacculuswand. Die gleichen Veränderungen finden sich auch im horizontalen und im hinteren Bogengang (Abd. 21—26).

Im Sinus caroticus ergaben sich ähnliche Befunde.

Im Porus acusticus internus lagen Blutungen und in den Nervenstamm hineinreichende Infiltrate kleiner Rundzellen (Abd. 27).

Weiterhin sind auf der gleichen Seite an einigen Stellen des Knochenmarks diffuse kleinzellige Infiltrate lateral vom Facialis im Fallopi'schen Kanal nachzuweisen.

Auf der linken Seite fanden sich in den Schneckengängen Blutaustritte und Infiltrate mäßigen Grades (Abd. 28). Dagegen waren die Infiltrate in den Warzenfortsatzzellen bedeutend deutlicher.

Außer den allgemein-leukämischen Zeichen fanden sich in diesem Fall Ohrveränderungen, und sicher war der Tumor im Nacken mit dem Zerfallskrater auch ein im Zentrum zerfallendes leukämisches Infiltrat. Leider wurden hiervon keine histologischen Schnitte untersucht.

Im dritten Fall war eine 62jährige Frau an einer akuten lymphatischen Leukämie aleukämischer Form erkrankt. Das Blutbild: Leukocyten 3000, davon 68 % kleine Lymphocyten; Hämoglobin 70 %; Erythrocyten 2,8 Mill. Färbe Index 1,3. Die Kranke befand sich in reduziertem Ernährungszustand, war sehr blaß, wies Hautblutungen am Unterleib auf und hatte ein papulöses Exanthem am Rumpf. Außerdem bestand eine Angina necroticans links. Im weiteren Verlauf kam sie infolge einer Bronchopneumonie ad finem.

Bei der Sektion ergab sich außer der Bronchopneumonie und einem Fettherzen folgendes: Die oben angegebene Angina necroticans wurde bestätigt. Die Schleimhaut des Pharynx war in ausgedehntem Maß zerfallen und grünbraun. Die Leber überragte den Rippenbogen um einen Querfinger und war auf der Ober- und Schnittfläche normal. Die Milz erreichte den Rippenbogen nicht, war etwas größer als normal und schlaff, von grauroter Oberfläche. Auf der braunroten Schnittfläche quoll die Pulpa etwas hervor, die Trabekelzeichnung war deutlich. In den großen Bauch- und Beckenvenen fand sich flüssiges Blut. Das Knochenmark des Femur und der Wirbel war deutlich tiefrot gefärbt.

Das linke Felsenbein wurde histologisch untersucht.

Dort fand sich fast das ganze Mittelohr von einem schmalen Bindegewebssaum ausgekleidet, in den Infiltrate von wechselnder Stärke eingelagert waren. Am stärksten traten hier die Anhäufungen kleiner Rundzellen in der Nische zum runden Fenster auf (Abd. 30/31 und 32).

Außerdem ist noch die Infiltration des Nervus vestibularis mit kleinen Rundzellen im Porus acusticus internus zu erwähnen (Abd. 33).

Viel ist aus diesem Fall nicht zu schließen, da die klinische Diagnose durch den Pathologen bezweifelt wird, und auch die Ohrbefunde in keiner Weise besonders aufschlußreich sind.

Anschließend an die Besprechung der histologischen Befunde komme ich kurz auf die pathologischen Vorgänge zu sprechen, die zu den verschiedenen in den letzten Kapiteln beschriebenen Zustandsbildern führten.

Stenger (Dencker-Kahler) bezeichnet bei der Besprechung der Mittelohrentzündungen und ihrer Ursachen auch die Leukämie als eine der Gelegenheitsursachen der eitrigen Mittelohrentzündung. Dies erklärt aber nicht die hier angeführten Fälle, denn er denkt in diesem Falle an die akute eitrige Entzündung des Mittelohrs als Sekundärinfekt, dem ein Leukämiekranker leicht ausgesetzt ist, und in deren Folge er leicht ad exitum kommen kann (Hirschfeld). Die hier besprochenen Fälle jedoch beruhten alle auf einer spezifisch leukämischen Erkrankung des Gehörorgans, waren nicht auf frischen Infekt und ebenso wenig auf alte Prozesse zurückzuführen, wie Brühl und andere glaubten.

Das Kapitel desselben Buches (Dencker-Kahler) über die nicht eitrigen Entzündungen des inneren Ohres von Alexander, Wien, enthält eine hierher gehörende Besprechung. Darin heißt es unter anderem, daß die ganzen Veränderungen hauptsächlich durch die hämorrhagische Diathese zu erklären seien. Durch Blutaustritte und leukocytäre Infiltrate kämen Saftströmungen im inneren Ohre zustande, die nun ihrerseits zu den überall gefundenen Exsudatansammlungen führten. Damit vergesellschaftet finde man stets eine Hyperämie des inneren Ohres.

Kurz zusammengefaßt stehen also die hämorrhagische Diathese und die Infiltrate nicht in Zusammenhang mit entzündlichen Prozessen.

Die akut eintretenden Veränderungen, z. B. das Bild des Menière'schen Symptomenkomplexes, erklären sich am leichtesten durch diffuse Blutungen, die sich in alle Abschnitte des Gehörorgans ergießen können. Das Blut füllt dann die Hohlräume, dehnt die häutigen Membranen, die sogar unter dem großen Druck einreißen können. Derartige Zerreißungen kommen vor, wenn der auf der einen Seite herrschende Blutungsdruck nicht durch irgend einen Druck auf der anderen Seite, sei es durch Blut, sei es durch Liquor, ausgeglichen wird. So konnten z. B. Blutungen in die Scala vestibuli zur Eindellung der Reißner'schen Membran führen. Andererseits kann aber auch die Flüssigkeitspassage in den häutigen Gebilden durch Blutextravasate, als auch

durch leukämische Infiltrate, sowie durch Bindegewebsneubildung verlegt werden. Es tritt dann eine Ektasie der häutigen Gebilde ein infolge der Stauung der Endolymphe.

Anzuführen wäre hier noch, daß auch Leukocyteninfiltrate akut anwachsen können. Doch wäre dann nur der auslösende Mechanismus ein etwas anderer. Denn es ist bei den räumlichen Verhältnissen im Innenohr klar, daß das Anwachsen der Infiltrate zu Blut- und Endolymphstauung, zu Ektasie der endolymphführenden Organe und zu Blutaustritten führen müßte.

So kämen also primär Blutungen und Infiltrat in Frage, doch gleichen sich die daraus folgenden Zustandsbilder vollkommen.

Auf das schnelle Anwachsen leukämischer Infiltrate hat besonders Ebstein hingewiesen. Er beobachtete bei einer

> chronischen Leukämie das Auftreten leukämischer Tumoren der ary-epiglottischen Falten und der Taschenbänder. Dieser Fall verschlimmerte sich innerhalb zweier Tage so wesentlich, daß man wegen hochgradiger Stenose der Trachea die Tracheotomie ausführen mußte. Hierbei erwies sich nachträglich, daß die Volumenzunahme der Tumoren rein auf das Anwachsen der Infiltrate und nicht auf ein Ödem zurückzuführen war.

Akut kann es durch die beschriebenen Mechanismen auch zu degenerativen Veränderungen an der Stria vascularis und am Nervenendapparat kommen. Das folgende Neuron kann, wie in den vorangegangenen Bildern bewiesen ist, gleichfalls betroffen werden und dann eine starke Lichtung der Ganglienzellen im Rosenthal'schen Kanal und eine Atrophie der nach der Peripherie ziehenden Nervenfasern bedingen. Schließlich tritt, wenn der Zustand etwas älter geworden ist, eine Organisation ein. Gefäße und Bindegewebe wuchern hinein, und es entstehen die beschriebenen Membran- und Epithelveränderungen, die Bindegewebszüge und Strangbildungen im Mittelohr und die Bindegewebs- und Knochenneubildungen in den Hohlräumen der Felsenbeinpyramide.

Im ganzen sind, wie schon oben erwähnt, Labyrinth und Nervenendapparat am häufigsten erkrankt (Urbantschitsch, Hirschfeld, Politzer). Dann folgt weniger häufig ein Betroffensein des Mittelohres, und in weitem Abstand folgen erst die Veränderungen am äußeren Ohr.

Aber auch der Facialis kann, wie in dem hier neu beschriebenen Fall, miterkranken. Das ist bei offenem oder durch den Krankheitsprozeß eröffnetem Facialiskanal leicht erklärlich. Bei geschlossenem Kanal glaubt Urbantschitsch eine Druckatrophie durch Druck der stark gefüllten Arteria stylo-mastoidea verantwortlich machen zu können; ebenso können Blutaustritte den gleichen Erfolg haben.

Wittmaack (Henke-Lubarsch) spricht in diesem Zusammenhang von einer leukämischen, serös-fibrinösen Labyrinthitis, die er den hämatogenen Formen glaubt zuzählen zu müssen. Doch betont er dabei, daß die serös-fibrinösen Ausschwitzungen gegenüber den Infiltrationen und Hämorrhagien mit nach-

folgender Bindegewebsneubildung merklich in den Hintergrund treten, das Bild aber in den späteren Stadien doch durch die Endostproliferationen und Bindegewebsneubildungen beherrscht werde. Im gleichen Werk wird an anderer Stelle bei der Besprechung der Reaktion der endolymphatischen Gebilde großer Wert darauf gelegt, daß die Ektasie durch einen Stauungshydrops entstehe. Den Kollaps der häutigen Gebilde dagegen kann man mit einer Hyposekretion in Zusammenhang bringen. Zum Schluß weist Wittmaack noch auf die Möglichkeit der Beeinflussung der labyrinthären Gebilde durch eine analog der veränderten Blutzusammensetzung veränderten Liquorzusammensetzung hin.

In vielen Fällen hat eine fachärztliche Untersuchung, oft auch eine einfache Hörprüfung, gar nicht stattgefunden; eine Tatsache, die aus der Schwere der meisten leukämischen Endstadien erklärlich ist. So findet sich häufig die Angabe, daß die Durchführung einer genauen Hörprüfung, geschweige denn einer Untersuchung des Vestibularapparates, bei dem elenden Zustand des Patienten gänzlich unmöglich war.

Dem gegenüber steht aber die Tatsache, daß Erscheinungen von seiten der Hals-, Nasen-, Ohrenorgane Frühsymptome der sich entwickelnden Leukämie sein können und als solche, wenn sie recht gedeutet werden, zur Diagnosenstellung führen können.

Die Untersuchung wird mit einer Besichtigung und äußeren Untersuchung beginnen, die nicht nur bei Befallensein des äußeren Ohres einen Befund ergeben, sondern auch durch ein Blautrommelfell und durch Veränderungen des Trommelfells selbst eine Erkrankung der Paukenhöhle anzeigen wird.

Als nächstes würde dann eine Funktionsprüfung erfolgen müssen. Dabei wurde in den meisten Fällen geprüft, ob der Patient Flüster-, Unterhaltungs- und laute Sprache hörte und auf welche Entfernung.

Weiterhin wurden Angaben über die Luft- und Knochenleitung des Patienten gemacht. Die Lateralisation der Stimmgabel vom Scheitel aus (Weber) wurde in einigen Fällen geprüft und bewies z. B. in einem Falle Schwabachs das Befallensein des einen Mittelohres. Seltener wurde der Rinne'sche Versuch ausgeführt. In den Fällen, die ein negatives Ergebnis des Rinne'schen Versuches gaben, handelte es sich um eine Mittelohrschwerhörigkeit, wie z. B. in dem schon beschriebenen Gradenigo'schen Fall. Der positive Befund zweier Fälle Schwabachs unter Mitbeteiligung des Mittelohres wurde von ihm aus dem Überwiegen der Innenohrschwerhörigkeit gegenüber den Mittelohrveränderungen erklärt. Auch der Schwabach'sche Versuch müßte geprüft werden.

Außerdem finden sich Angaben über die Perzeption von hohen und tiefen Tönen. Schwabach stellte bei einem Fall Ausfälle am unteren Ende der Scala bis etwa 48 Schwingungen fest.

In dem hier neu beschriebenen Fall konnte bei der otologischen Untersuchung eine derartige Prüfung wegen des schweren Zustandes des kleinen Patienten nicht durchgeführt werden.

Eine genauere Untersuchung des Vestibularapparates erfolgte in sehr seltenen Fällen. Spontannystagmus wurde, so viel ich weiß, nicht beobachtet. Experimentell wurde er aus den so oft dargelegten Gründen nicht geprüft. In dem hier beschriebenen Fall konnte aber durch den Rotationsversuch (siehe Beschreibung des Falles) ein völliger Labyrinthausfall der einen Seite festgestellt werden.

Daß sich die Schwerhörigkeit im Verlauf der Leukämie besserte, wie Blau (Lehrbuch Politzer) beobachtete, ist äußerst selten und läßt sich leicht aus dem Abklingen einiger katarrhalischer Komplikationen erklären.

Eine Besserung der Erscheinungen hat nur Kindler (Symptome von seiten der Ohrmuschel) beobachtet.

Daß außerdem das ganze Rüstzeug der inneren Medizin zur Klärung der Diagnose heranzuziehen ist, ist selbstverständlich.

Aus dem Krankengut der Universitätsklinik für Ohren-, Hals- und Nasenkrankheiten Frankfurt am Main, Direktor Prof. Dr. Voß, möchte ich über einen Fall myeloischer Leukämie berichten. Für die freundliche Überlassung der von der Universitäts-Kinderklinik geführten Krankengeschichte danke ich Herrn Prof. Dr. de Rudder.

Der 4½ Jahre alte Hermann G., dessen Heredität, Geburt und bisherige Entwicklung keinerlei Besonderheiten aufweist, hatte öfter an Halsentzündungen gelitten, aber sonst keine Krankheiten durchgemacht.

8 Tage vor seiner Aufnahme in die Klinik erkrankte er plötzlich mit Mattigkeit, Fieber und Schmerzen im linken Bein. Der am folgenden Tag zugezogene Arzt verordnete Diät, Rizinus, Halswickel und Gurgeln mit Wasserstoff-Superoxyd. Das Kind war weiter sehr matt und nahm kaum etwas zu sich. Im Laufe der nächsten Tage trat eine Kieferdrüsenschwellung beiderseits auf, und bald bemerkte der Vater, daß das Kind schlecht hörte. Am Morgen des folgenden Tages hatte das Kind ein schiefes Gesicht und eine leise schnarchende Atmung. Nebenbei bestanden Schmerzen im linken Knie und Oberschenkel. Eine Röntgenaufnahme des Beines soll keinen krankhaften Befund ergeben haben. Nach 2 weiteren Tagen wurde das Kind wegen Poliomyelitisverdachts in die Kinderklinik der Universität Frankfurt am Main eingewiesen.

Der klinische Befund ergab, daß es sich um einen schmächtigen, auffallend blassen Jungen handelte. Das Somatogramm zeigte für den 4⁶/₁₂ Jahre alten Jungen eine zu große Länge mit 103 cm bei einem absolut zu geringen Gewicht von 14,7 kg. Haut und Schleimhäute waren schlecht durchblutet und wiesen einige Petechyen und Ecchymosen auf. Die Nasolabialfalte der rechten Gesichtshälfte war verstrichen. Die Lymphdrüsen am Kieferwinkel beiderseits erwiesen sich als gut mandelgroß. Das Kind atmete leicht schnarchend mit offenem Mund. Die Zunge war belegt, die stark hyperplastischen und geröteten Mandeln zeigten einige Stippchen. Auch die Rachenhinterwand war gerötet. Das rechte Auge zeigte Lagophthalmus. Die Leber erschien um eine

Fingerbreite unter dem Rippenbogen, und eine weiche Milz ließ sich noch 2 Querfinger unter dem linken Rippenbogen nachweisen. Die Reflexe waren alle vorhanden, die Patellarsehnenreflexe schwer und die Achillessehnenreflexe gut auszulösen. Die Sprache hatte nasalen Klang. Der übrige Befund zeigte keinerlei wesentliche Besonderheiten.

Bei der Aufnahme betrug die Temperatur 37,9; die Blutsenkungsgeschwindigkeit 160/185. Der Blutstatus:

Hämoglobin 40%
Erythrocyten . . . . 1,98 Mill. Leukocyten 13 700
Färbe Index 1

Das Blutbild wies eine deutliche Linksverschiebung auf (siehe Tabelle). Matoux 1/1000 und Mikromeinicke negativ.

Aus diesem Befund wurde eine Leukämie mit Facialisparese rechts festgestellt.

Der klinische Verlauf war folgender:

8. 2. Einweisung.
9. 2. Erste fachärztliche Untersuchung (siehe später).
10. 2. Lungenaufnahme o. B.
Eine in der Folgezeit durchgeführte Behandlung mit Analgeticis, Bluttransfusionen und größeren Gaben von Vitamin B 1 und C erzielte keine Besserung.
16. 2. Erneute Untersuchung in der Ohren-, Hals- und Nasenklinik (die Befunde folgen später im Zusammenhang).
In den nächsten Tagen traten in der Lendengegend zwei zweimarkstückgroße nicht erhabene Blutungen auf. Am
18. 2. wurde das Kind in der klinischen Vorlesung in der Kinderklinik vorgestellt. Es saß müde und blaß vornübergebeugt im Bett und machte einen schwerkranken Eindruck. In dieser hockenden Stellung, die Beine angezogen, suchte sich der Junge Tag und Nacht zu halten. Eine Röntgenaufnahme des Beckengürtels gab nichts Krankhaftes. In den kommenden Tagen zeigte sich ein leichtes Klaffen des Sphincter ani, jedoch ohne, daß Stuhl abging. Weiterhin traten beiderseits lateral der Orbita, oberhalb der Processus cygomatici am Knochen nicht verschiebliche Schwellungen auf, die stetig an Größe zunahmen. Am
25. 2. schien ein leichter Exophthalmus rechts zu bestehen. Das Kind brauchte stets kräftigere Sedativa und blutete aus einer Lippenrhagade sehr lange. Am
4. 3. klagte der Junge über Schmerzen im rechten Ohr und jetzt auch in beiden Kniegelenken. Die Schwellung am Jochbogen nahm weiter zu und die Protrusio bulbi ließ sich eindeutig als solche erkennen.
Im weiteren Verlauf verschlechterte sich der Allgemeinzustand zusehends. Vertiefte, laut hörbare Atmung trat auf und jagender Puls. Er ließ Urin unter sich und erbrach. Am
9. 3. wurde das Kind auf Wunsch der Eltern bei geringer subjektiver Besserung nach Hause entlassen.

Differentialdiagnostisch wurde hier im Verlauf folgendes erwogen:

Zu Beginn nahm der Hausarzt anscheinend an, daß es sich um einen Influenza-ähnlichen Zustand handele. Nach Auftreten der Facialisparese glaubten Hausarzt und Konsiliarius eine pontine Form der Poliomyelitis acuta anterior vor sich zu haben.

Die zugleich mit der Facialisparese bestehende Schwerhörigkeit ließe eventuell auch an einen Kleinhirnbrückenwinkeltumor denken, doch führt das Fehlen von Hirndruckerscheinungen und das Vorhandensein anderer Symptome zu neuen Erwägungen. Der bestehende Milz- und Lebertumor bei der Anämie und hämorrhagischen Diathese könnten eine chronische Sepsis, vielleicht otogener Genese, wahrscheinlich machen. (Ein Irrweg, der in dem Fall von Weiß beschritten wurde.) Lymphdrüsenschwellung und Blutbild führten dann schließlich zu der Diagnose.

So wurde auf Grund des Blutbildes, des Milz- und Lebertumors, infolge der Lymphknotenschwellung und der hämorrhagischen Diathese die Diagnose einer akuten myeloischen Leukämie vom subleukämischen Typ gestellt.

	Februar								März		
Blutbilder:	9.	11.	13.	15.	17.	20.	22.	26.	1.	3.	5.
Hämoglobin:	40%	—	35%	40%	40%	42%	53%	47%	46%	35%	35%
Erythrocyten:	1,98	—	2,03	2,4	1,96	2,1	2,62	2,28	2,14	1,6	1,6
Färbe Index:	1	—	0,9	0,9	1	1	1	1	1,07	1	1
Leukocyten:	13700	12800	15200	17500	14300	16800	13000	18000	18300	16800	25800
Eosinophile:	—	1%	1%	0,5%	—	—	—	—	—	—	—
Myeloblasten:	—	—	—	—	42%	57,5%	70%	66,5%	77,5%	70%	63%
Promyelocyten:	14%	44%	49%	50%	—	—	—	—	—	—	—
Myelocyten:	—	—	—	1,5%	1,5%	3,5%	0,5%	2%	—	3%	—
Stabkernige:	5%	6%	6,5%	10%	8,5%	9,5%	8%	5%	7,5%	1%	1%
Jugendliche:	—	—	—	—	1,5%	—	—	1%	—	—	—
Segmentkernige:	19	10	6,5	7	9	12,5	7	10	3	9	3
Lymphocyten:	71	37	37	27	37,5	17	14	15,5	11,5	14	33
Monocyten:	—	2	—	4	—	—	0,5	—	1,5	3	—
Thrombocyten:	am 9. 2. 32000										

Von ganz besonderer Bedeutung in diesem Falle sind die Ergebnisse der genauen fachärztlichen Untersuchung.

Das Kind wurde, wie oben erwähnt, am 9. 2. erstmalig und am 16. 2. genauer in der Ohren-, Hals-, Nasenklinik Frankfurt am Main untersucht und am 16. 2. Herrn Prof. Dr. Voß zur Begutachtung vorgestellt.

Die erste Untersuchung am 9. 2. ergab:

Nase: klinisch frei.

Rachen: große kompakte Tonsillen, Schleimhautblutungen an der Wangengegend und der Unterlippe.

Ohr rechts: im Gehörgang festhaftende Blutgerinnsel, vielleicht von einem Polypen ausgehend. Übriger Teil des Trommelfells nicht zu übersehen.
Ohr links: o. B.
Völlige Facialisparese rechts.

Differentialdiagnostisch wurde für diesen Befund ein Tumor in Erwägung gezogen und zur Klärung Röntgenbilder angefertigt, deren Befunde folgende sind:

I. Vergleich nach Lange Sonnenkalb: Kleinzellige Pneumatisation beiderseits mit Schleier über dem rechten Warzenfortsatz. Einschmelzung nicht erkennbar. Der linke Warzenfortsatz o. B.

II. Vergleich nach Stenvers: Rechts im Warzenfortsatz anscheinend größerer Einschmelzungsherd, der bis zum horizontalen Bogengang reicht. Labyrinth und Porus acusticus internus o. B.

Linker Warzenfortsatz und Labyrinth o. B.

Am 16. 2. wurde eine genauere Untersuchung in der Hals-, Nasen-, Ohrenklinik vorgenommen, die das folgende ergab:

Ohren: Rechts, nach Ausspülung des Gehörgangs, Trommelfell bläulich durchschimmernd. Hämotympanon. Ausgesprochene Senkung der hinteren oberen Gehörgangswand, daher der hintere obere Teil des Trommelfells nicht zu übersehen.

Links etwas Cerumen, nach dessen Entfernung Trommelfell o. B.

Nase: Schleimhaut etwas gerötet und aufgelockert, sonst o. B.

Hör- und Gleichgewichtsprüfung:

Prüfung der Hörfähigkeit war nicht ausführbar.

Gleichgewichtsapparat ergab nach kalorischer Reizung rechts keinen Nystagmus; bei Linksdrehung keinen Nystagmus und bei Rechtsdrehung deutlichen Nystagmus nach links.

Folgendes Ergebnis ging zum Bericht an die Kinderklinik:

Das Kind Hermann G. wurde heute Herrn Prof. Dr. Voß vorgestellt und dort folgender Befund erhoben. Rechts ein Hämotympanon, die hintere obere Gehörgangswand stark gesenkt. Die Röntgenaufnahme (L.-S.) zeigt eine leichte diffuse Verschattung des Warzenfortsatzes rechts. Eine Hörprüfung ist nicht ausführbar. Kalorisch und rotatorisch ist auf dem Ohr kein Nystagmus auszulösen, während das linke Ohr deutliche Reaktion zeigt.

Es handelt sich offenbar um einen Bluterguß, bzw. Infiltration im rechten Mittelohr, Warzenfortsatz sowie im inneren Ohr, wahrscheinlich auf leukämischer Basis.

Betrachtet man den Fall als ganzen, so ergibt sich folgendes Bild: Der Junge erkrankte an einer akuten myeloischen Leukämie mit allen Symptomen. Zu Beginn der Beobachtung war die Erkrankung kaum aus dem aleukämischen Stadium heraus, und zeigte bei der Entlassung deutliche subleukämische Werte. Auch der klinische Verlauf paßt zu diesem Krankheitsbild.

Als besonders bemerkenswert erschien die Facialisparese rechts, die rechtsseitige Schwerhörigkeit und Unerregbarkeit des Vestibularapparates, der Tumor in der Schläfengegend mit der Protrusio bulbi und die Schmerzen im linken und später im rechten Bein. Die Erklärung dieser Symptome möchte ich im folgenden versuchen.

Die rechtsseitige Facialisparese war eine solche peripheren Typs. Das Hämotympanon wies aufs Mittelohr, die Senkung der hinteren oberen Gehörgangswand auf den Warzenfortsatz hin. Die Unerregbarkeit des Labyrinths deutete auf eine Mitbeteiligung des inneren Ohres. Die Schwerhörigkeit war also vermutlich eine kombinierte Schwerhörigkeit von Schalleitungs- und Schallempfindungsapparat.

Die Röntgenaufnahmen bestätigten die Veränderungen im rechten Warzenfortsatz. Hinsichtlich dieser Veränderungen gab der Trommelfellbefund insofern Auskunft, als es sich um eine Blutung im Mittelohr handelte. Die Einschmelzung im Warzenfortsatz war sicher ebenfalls Folge einer Blutung oder eines infiltrativen Prozesses.

Als Infiltration ist zweifellos der Tumor in der Schläfengegend anzusehen, der wahrscheinlich vom Periost ausgeht.

Die Schmerzen im linken und später auch im rechten Bein sind vermutlich als Wurzelsymptome, als spinale Schmerzhaftigkeit zu erklären; in diesem Falle würden vielleicht von der Dura, vielleicht vom Wirbelperiost ausgehende Infiltrate durch Druck auf die Wurzeln des Spinalnerven diese Sensationen auslösen.

Noch ein Wort über die bei diesem Fall versuchte Behandlung. Die vorgenommenen Bluttransfusionen sollten weniger substituierend, als als Stoß ins System wirken. Ein Erfolg war nicht zu beobachten. Ebensowenig führten die Betabion- und Redoxongaben zu einer Besserung.

Schließlich wurde das Kind auf eindringlichen Wunsch der Eltern aus der Klinik entlassen. Am Tage vorher war der Zustand schwer bedrohlich gewesen mit tiefer Atmung und jagendem Puls. Prognose des Falles ist natürlich infaust. Trotzdem sich der Zustand in den letzten Tagen gleichhielt, wird er sich sicher schnell dem Ende zugewendet haben.

Eine allgemein anerkannte Theorie vom Wesen der Leukämie gibt es nicht. Daher möchte ich zum Abschluß eine kurze Übersicht über die verschiedenen über die Leukämie veröffentlichten Ansichten geben.

In älteren Werken findet man genaue Definitionen, wie z. B. bei Orth, der bei Besprechung der infektiösen Granulationsgeschwülste die rotzigen und leukämischen als gelegentlich vorkommend erwähnt. Kleb bezeichnet die Infiltrate als Extravasate weißer Blutzellen.

Die neueren Autoren sind wesentlich vorsichtiger. Seitdem sich Ehrlichs Anschauung von der Spezifität der Leukocytenarten durchsetzte, gewann man von der Leukämie ein ganz anderes Bild. Man sah die lymphatische Leukämie als Systemerkrankung durch eine Noxe an und betrachtete die myeloische

Leukämie als Erkrankung des Knochenmarks mit Metastasen im Körper, wie sie ein maligner Tumor hervorbringt.

1902 wies Hirschfeld nach, daß Milz und Knochenmark bei Infektionen, wie Scharlach, Diphtherie und Erysipel, eine myeloische Umwandlung aufweisen können. Damit war die Ubiquität des myeloiden, und später wurde durch Ribbert die des lymphatischen Gewebes erwiesen. Damit war die Tumortheorie mit Metastasen abgetan. Demgegenüber fassen einige Forscher weiterhin die Leukämien als Tumor des gesamten Systems auf.

So faßt man nun die Leukämie als Systemerkrankung des ubiquitär verbreiteten, embryonal blutbildenden Gewebes auf, d. h. des hämopoetischen Systems unter Mitbeteiligung des reticulo-endothelialen Gewebes, das dadurch ein Wiederaufflammen seiner embryonalen Funktion erfährt. Nur ist (nach Hirschfeld) das retikuläre Gewebe überall im Körper weniger reaktionsfähig und reagiert daher später als Knochenmark, Milz und Lymphdrüsen.

Es sind daher die hier abgehandelten Krankheitsprozesse zum Teil als Produkte des ubiquitären retikulären Gewebes aufzufassen, das auf einen unbekannten Reiz hin auf die alte embryonale Funktion zurückgreift und an einigen Stellen pathologisch wuchert.

Die alte Theorie, die Leukämie als eine Infektion mit einem infektiös-toxischen Agens aufzufassen, wird neuerdings vor allem von C. Sternberg vertreten.

Wie weit man analoge Erfahrungen der Veterinärmedizin mit der infektiösen Hühnerleukämie auf die menschliche übertragen kann, ist nicht zu übersehen. Trotzdem wage ich es, hier auf eine der neuesten veterinärmedizinischen Arbeiten einzugehen, die am Gießener Tierseuchen-Institut veröffentlicht wurde, und für deren Überlassung ich Herrn Prof. Dr. Zwick und Herrn Dr. habil. J. Schaaf zu ganz besonderem Dank verpflichtet bin.

Dort findet man kurz zusammengefaßt folgendes:

> 1908 wurde von Ellermann und Bang das Leukosevirus entdeckt. Doch konnten Nachprüfer nur die Infektiosität des Erythroseagens bestätigen und die Erythroblastose, kurz Erythrose genannt, erzeugen. Das Erythroseagens ist durch Porzellanfilter, nicht durch Ultrafilter, filtrierbar. Die Grenze der Filtrierbarkeit ist 0,6 µ. Eine Infektion konnte nach Schaaf durch intravenöse Injektion an geeigneten Tieren in 100% der Fälle erreicht werden. Andere Injektionsarten ergaben einen geringeren Hundertsatz von Infektionserfolgen. Intranasal und durch Fütterung ließ sich die Krankheit nicht hervorrufen. Die besten Infektionserfolge wurden an jungen Tieren hochgezüchteter Stämme erzielt. Die Inkubationszeit hochpathogener Stämme durch intravenöse Injektion von Citratblut schwer erkrankter Tiere dauerte 9—14 Tage; doch sind Inkubationszeiten von 5—302 Tagen im Schrifttum angegeben. Die Frage nach dem natürlichen Infektionsweg wird sofort aufgeworfen, und der Autor weist auf die Möglichkeit einer Infektion durch das Ei und auf eine Einschleppung durch Bruteier in bisher erythrosefreie Bestände hin.

Auch die Myelose ist übertragbar; doch ist es vielen Autoren mit ihren Stämmen nicht gelungen, eine Myelose zu erzeugen.

Die dritte Form, die lymphatische Leukose, tritt meist als extravaskuläre, d. h. aleukämische Form auf, und ihre künstliche Übertragung ist nie gelungen.

Im folgenden möchte ich noch genauer auf die veterinärmedizinischen Behandlungsarten und -erfolge eingehen. Ist ja das Salvarsan auch am Huhn erprobt und dann auf die Behandlung des Menschen übertragen worden.

Schaaf berichtet folgendes: Er weist zunächst auf die Wichtigkeit dieser Ergebnisse für die Humanmedizin hin.

Bisher wurden Röntgenstrahlen angewandt, dann das radioaktive Thorium X, teils mit geringem, teils ohne Erfolg. Atoxyl, Neosalvarsan, Benzol und Leberextrakte konnten auch keine Heilung herbeiführen. Günstiger schienen die Aussichten mit dem Bleipräparat R 237 b. Nach Angaben des Autors soll Zadic 1933 bei Erythrose 50% Heilungen und präinfektiös angewandt, einen zuverlässigen Schutz erreicht haben. Der Verfasser berichtet auf Grund eigener Behandlungsversuche, daß das Präparat weder eine heilende, noch präinfektiös angewandt, eine schützende Wirkung habe. Außerdem hat Schaaf Behandlungsversuche mit arsenhaltigen Mitteln (Optarson und Solarson), dann mit eisen-, blei-, kupfer-, strychninhaltigen Mitteln und endlich mit Plasmochin ohne allen Erfolg ausgeführt.

Mit Campolon und Campolon compositum waren einige Behandlungserfolge zu erzielen; doch waren sie nicht überzeugend.

Alle anderen Behandlungsversuche, z. B. mit Elityran, Prolan, Hypophysin und Ponephin blieben völlig ergebnislos.

Zum Schluß sei aus der Arbeit von Schaaf folgende Zusammenfassung wiedergegeben:

„Die Frage nach der Natur des filtrierbaren, demnach nicht zellgebundenen Agens, ob es belebt oder unbelebt, ob es selbständig, etwa wie ein bakterieller Ansteckungsstoff, oder ein Erzeugnis des kranken Organismus ist, ob es ein die Blutkörperchenbildung regelnder innersekretorischer Reizstoff ist, kann zur Zeit nicht beantwortet werden. Das Mißlingen von Übertragungsversuchen mit dem Blut infizierter Hühner in der Inkubationszeit spricht dafür, daß das Agens im strömenden Blut nicht mehr, aber mit dem Auftreten der Erythrogonien wieder wirksam vorhanden ist und in der Zwischenzeit vielleicht eine Entwicklung erfährt."

Nach der Besprechung der veterinärmedizinischen Behandlungsarten wäre nun noch auf die medizinische einzugehen.

Das Schrifttum führt als Behandlungsart der Leukämie die 1903 von Senn eingeführte Röntgenbestrahlung an, erwähnt Arsengaben und parenterale Eiweißgaben als übliche Behandlungsweisen samt der ganzen antianämischen Therapie mit Leber, Eisen und Vitamin C und B 2. Ausgehend von dem Gedanken, daß die Milz in ihrer die Knochenmarkstätigkeit hemmenden Funktion versagt, werden Milzextrakte per os und parenteral versucht. Neuerdings wird sogar Agranulocytoseblut auf die Leukämiekranken übertragen, was mehr als die normale Bluttransfusion ein Stoß ins System sein

und den knochenmarkslähmenden Faktor dieser Krankheit dem leukämischen Knochenmark entgegenstellen soll.

Die seltenen Angaben im Schrifttum über eine Heilung von Leukämie werden von vielen Autoren als anscheinende Heilungen von einem leukämischen Blutbild betrachtet, das auf anderer unbekannter Grundlage entstand.

Weitgehend bekannt ist die Tatsache, daß ein Erysipel (auch eine Pneumonie) andere Krankheiten, hier z. B. eine Leukämie, beeinflussen kann. Auch Moses bestätigt die allgemeine Gültigkeit dieser Ansicht. Doch konnte er bei dem von ihm beobachteten Fall keinen Rückgang der Krankheitserscheinungen feststellen, sondern eher ein erneutes Wachstum der von ihm beschriebenen Tumoren.

Weiterhin ist des öfteren schon die Tatsache abgehandelt worden, daß ein Erysipel auf Karzinome einen günstigen Einfluß ausübe. Voß beobachtete einen Fall schwerer Angina Plaut-Vincent, der sich während eines hinzugetretenen Erysipels überraschend besserte.

In einem zweiten von Voß beobachteten Fall wurde eine schwere lebenbedrohende Pyocyaneusinfektion nach Felsenbeinfraktur, die sich bis dahin jeder Behandlung als unzugänglich erwiesen hatte, durch ein Erysipel schlagartig geheilt. Ähnlich verlief ein ebenfalls von Voß beobachteter Fall einer schweren Diabetesotitis und -mastoiditis, die sich nach Hinzutreten eines Erysipels auffallend besserte.

In diesem Zusammenhang verdient der interessante Versuch Magers der Erwähnung, eine Leukämie durch Erzeugung eines Erysipels zu bekämpfen. Es ist ja bekannt, daß zusätzliche Krankheiten das Blutbild einer Leukämie bessern können; auch Menzel berichtet von einer Leukämie, deren Blutbild sich nach Hinzutreten einer Pneumonie besserte. Mager hatte vorher die Besserung einer Leukämie während eines hinzugetretenen Erysipels erlebt. Darauf fußend wagte er, zur Beeinflussung einer Leukämie ein Erysipel zu erzeugen. Trotz größter Mühe und bestimmter Virulenz der Erreger mißlang der Versuch.

Durch die Verwandtschaft der Leukose der Tiere mit der Leukämie des Menschen und von Rotlauf mit Erysipel könnte man leicht auf den Gedanken kommen, daß in der Veterinärmedizin ein ähnlicher Fall bekannt geworden wäre, in dem eine bestehende Leukose durch einen hinzugetretenen Rotlauf beeinflußt worden wäre. Doch dies ist nicht der Fall.

Wäre nun von Rotlauf eine ähnliche Wirkung zu erwarten, so ließe sich vielleicht mit Rotlauftoxinen (Aufschwemmungen abgetöteter Rotlauferreger, wie sie bei der Rotlaufschutzimpfung der Schweine verwendet werden), eine günstige Wirkung ausüben.

Höchst interessant wäre noch die Erklärung der Tatsache, daß ein Erysipel imstande ist, eine andere Krankheit zu beeinflussen. Sieht man daraufhin

das Schrifttum und das Hirschfeld'sche Werk durch, so findet man Angaben, die weiterleiten können. Hirschfeld wies nach, daß Milz und Knochenmark bei Infektionen, z. B. Scharlach, Diphtherie und Erysipel eine myeloide Umwandlung aufweisen. Auf dieser Tatsache baute er den Beweis der Ubiquität des myeloiden Gewebes auf. Zeigt dieses Verhalten den Einfluß einer Infektion auf das überall vorhandene myeloide Gewebe, so ist es selbstverständlich, daß ein Anstoß dieses Systems bei einer Infektion, wie der Angina Plaut-Vincent, oder einer Systemerkrankung, wie der Leukämie, einen günstigen Umschwung hervorbringen kann. Unklar ist nur, welcher Art dieser Einfluß ist.

Endlich ließe sich auch die Theorie der Homöopathen hier anführen, die ja bei einer bestehenden Krankheit Mittel verwenden, die am Gesunden angewandt, den Krankheitssymptomen ähnliche Erscheinungen hervorbringen. So würde hier eine Krankheit mit myeloider Umwandlung von Knochenmark, Milz und Lymphdrüsen, die Leukämie durch ein Erysipel bekämpft, das an sich zu myeloider Umwandlung des reticulo-endothelialen Systems führt.

Eine Behandlung der Ohrkomplikationen ist im allgemeinen nicht notwendig geworden. Kindler behandelte die von ihm beschriebenen Ohrmuschelerkrankungen mit gutem Erfolg mit Prießnitz, Rotlicht, Borpulver und essigsaurer Tonerde. Auch Alexander erwähnt als symptomatische Therapie Jodoformanwendungen.

Im ganzen ist eine aktive Therapie, vor allem eine chirurgische, beim Befallensein des Ohres stets kontraindiziert, besonders wegen der bestehenden hämorrhagischen Diathese.

Sobald allerdings eine eitrige Infektion hinzutreten sollte, ändert sich die Lage.

ZUSAMMENFASSUNG.

Zusammenfassend wäre zu sagen: Selten sind Ohren-, Hals- und Nasenkomplikationen einer Leukämie fachärztlich genau beobachtet worden. Daher wurde über einen Fall leukämischer Tumoren der Taschenbänder berichtet, die infolge starker Atemnot zur Tracheotomie zwangen.

Es wurde über einen Fall myeloischer Leukämie berichtet, in dessen Verlauf Innenohr und Facialis miterkrankten.

Drei Leukämiefälle mit Ohrkomplikationen, die in der Ohren-, Hals-, Nasen-Universitätsklinik Frankfurt am Main beobachtet worden waren, wurden angeführt, ihre histologischen Befunde besprochen und zum Teil abgebildet.

Aus dem Schrifttum wurde gezeigt, daß man die leukämischen Erkrankungen des Ohres in drei Haupttypen einordnen kann:

I. solche mit Veränderungen des äußeren Ohres,

II. solche, bei denen die Schwerhörigkeit im Vordergrund des klinischen Bildes steht,

III. Menière-ähnliche Fälle.

Nach einer kurzen Zusammenstellung der Theorien über die Leukämie wurde anhangsweise auf die Leukose des Huhnes und deren Behandlungsversuche eingegangen.

VERZEICHNIS DER BENUTZTEN BÜCHER.

Arndt. Zur Kenntnis der leukämischen und aleukämischen Lymphadenose der Haut. Dermatologische Zeitschrift 1911, Band 8.

Alexander, G. Ohrenkrankheiten im Kindesalter. Handbuch der Kinderheilkunde. Pfaundler und Schloßmann. Band 4. Vogel, Leipzig 1912.

Alt und Pineles. Wiener klinische Wochenschrift 1896.

Brühl. Lehrbuch und Atlas der Ohrenheilkunde. Lehmann, München 1923.

Brühl. Ohrenkrankheiten in ihren Beziehungen zur inneren Medizin. Spezielle Pathologie und Therapie innerer Krankheiten. Krauß und Brugsch, Band 9; 1. Teil; 1. Hälfte.

Blödhorn. Lymphknoten im Ohrläppchen. Zeitschrift für Hals-, Nasen-, Ohrenheilkunde. 1924, Band 7, Seite 224.

Bergmann. Lehrbuch der inneren Medizin.

Dencker und Kahler. Handbuch der Hals-, Nasen-, Ohrenkrankheiten. II. Teil. Die Krankheiten des Gehörapparates.

Droß. Intern. Zentralblatt 1916, Seite 364.

Ebstein. Wiener klinische Wochenschrift 1896, Heft Nr. 22.

Eisenberg. Zentralblatt 1937, Band 28; Seite 401. Ohr, Hals und Nase in zwei Fällen von Polycythaemia vera rubra.

Fischer-Wasels. Sektionskurs.

Gerber. Intern. Zentralblatt 1917, Seite 258.

Glückert. Über leukämische Veränderungen der oberen Luftwege. Inaug. Dissertation Frankfurt am Main 1933.

Gottstein. Zeitschrift für Ohrenheilkunde 1906, Band 9, Seite 49.

Gradenigo. Das Gehörorgan bei der Leukämie. Archiv für Ohrenheilkunde, Band 23, Seite 242.

v. Hansemann. Intern. Zentralblatt 1919, Seite 44.

Henke-Lubarsch. Handbuch der speziellen Pathologie und Histologie.

Hajek, Markus. Pathologie und Therapie der Erkrankungen des Kehlkopfs, der Luftröhre und der Bronchien, Abt. I. C. Cabitzsch, Leipzig 1932.

Heymann, P. Handbuch der Laryngologie und Rhinologie. A. Holder, Wien. 1898; Band 1, 1 und 1, 2.

Hirschfeld, H. Handbuch der Krankheiten des Blutes und der blutbildenden Organe. Enzyklopädie der klinischen Medizin. Dr. A. Schittenhelm. Springer, Berlin 1925.

Hirschfeld, H. Die praktische Bedeutung morphologischer Blutuntersuchung für die Diagnostik der Erkrankungen der Mund-, Nasen- und Rachenhöhle, des Kehlkopfes und Ohres.
Internationales Zentralblatt für Ohrenheilkunde und Rhinolaryngologie. Band 20, Heft 9 und 10, Seite 225.

Iribarne. Zentralblatt 1922, Band 1, Seite 242.

Ishikawara. Zentralblatt 1936, Band 26, Seite 175.

Jaffé, Rich. H. Zentralblatt 1933, Band 19, Seite 568.

Klebs. Handbuch der pathologischen Anatomie.

Kindler. Ohrmuschelerkrankung und Leukämie.
Zeitschrift für Hals-, Nasen-, Ohrenheilkunde. Band 41, Seite 427.

Lubarsch. Siehe Henke-Lubarsch.

Mathes-Curschmann. Differentialdiagnose innerer Krankheiten.

Marx. Kurzes Handbuch der Ohrenheilkunde.
Fischer, Jena. 1928.

Mager. Wiener klin. Wochenschrift 1896; Nr. 26.

Menzel. Zeitschrift für klin. Medizin. 1904. Band 51, Heft 3 und 4.

Meyer. Zentralblatt 1928, Band 11, Seite 303.

Moses. Über leukämische Tumoren der Ohrläppchen.
Zeitschrift für Hals-, Nasen-, Ohrenheilkunde. 1924, Band 7, Seite 215.

Orth. Lehrbuch der speziellen pathologischen Anatomie.

Ostmann. Lehrbuch der Ohrenheilkunde.
Vogel, Leipzig 1909.

Politzer. Lehrbuch der Ohrenkrankheiten.
Enke, Stuttgart 1908.

Schaaf, J. Die Leukose des Huhnes.
Zeitschrift für Infektionskrankheiten, parasitäre Krankheiten und Hygiene der Haustiere. Band 49, Heft 3, Seite 217.
Verlagsbuchhandlung R. Schoetz, Berlin SW 68.

Steinbrügge. Labyrintherkrankung bei einem Fall von Leukämie.
Zeitschrift für Ohrenheilkunde 1886, Band 16, Seite 238.

Sternberg, C. Lehrbuch der allgemeinen Pathologie und pathologischen Anatomie.

Sternberg, A. Veränderungen am Gehörorgan und im Rachen in Verbindung mit lymphoider Leukämie.
Zentralblatt 1932, Band 17, Seite 317.

Shiraishi Y. Das Ohr und die Tonsillen bei einem Fall von lymphatischer Leukämie.
Zentralblatt 1935. Seite 359.

Schreyer. Veränderungen an den oberen Luftwegen und am Ohr bei Polycythämie.
Zentralblatt 1925, Band 7, Seite 817.

Urbantschitsch. Lehrbuch der Ohrenheilkunde.
Urban und Schwarzenberg. Berlin und Wien 1901.

Urbantschitsch. Gefäß-, Blut- und Ohrenkrankheiten.
Vortrag im Fortbildungskurs der Wiener medizinischen Fakultät.
Wiener medizinische Wochenschrift 1935, Heft 3, Seite 64.

Voß. Verletzung und chirurgische Erkrankungen des äußeren Ohres.
Handbuch der speziellen Chirurgie des Ohres und der oberen Luftwege.
Katz-Blumenfeld.

Voß. Zwei pathogenetisch seltene Fälle doppelseitiger Ertaubung.
Monatsschrift für Ohrenheilkunde und Laryngo-Rhinologie 1931, Heft 12.

Weiß. Ein Fall von lymphatischer Leukämie.
Zeitschrift für Laryngologie, Rhinologie und ihre Grenzgebiete. Band 12, S. 379.

Schwabach, K. Über Erkrankung des Gehörgangs bei Leukämie.
Zeitschrift für Ohrenheilkunde und für Krankheiten der Luftwege. Band 31, Seite 103.

Intern. Zentralblatt = Internationales Zentralblatt für Laryngologie, Rhinologie und verwandte Wissenschaften. Hirschwald, Berlin 1909—1922.

Zentralblatt = Zentralblatt für Hals-, Nasen-, Ohrenheilkunde. Springer, Berlin, ab 1922.

Lebenslauf.

Ich wurde am 30. August 1913 zu Frankfurt am Main geboren als Sohn des Studienrats Dr. Lorenz Petry und seiner Gattin Christine Petry, geb. Reisert.

Nach der Grundschule besuchte ich neun Jahre die Klinger-Oberrealschule, an der ich Ostern 1932 die Reifeprüfung ablegte. Von Ostern 1932 bis Herbst 1937 studierte ich Medizin an der Johann Wolfgang Goethe-Universität zu Frankfurt a. M. und bestand am 13. November 1937 die ärztliche Prüfung. Danach arbeitete ich als Medizinal-Praktikant am Frankfurter Bürger-Hospital in der inneren und der gynäkologisch-geburtshilflichen Abteilung. Mit Geltung vom 15. November 1938 wurde mir die Bestallung als Arzt erteilt. In der Folgezeit war ich als Volontär-Assistent an der chirurgischen Klinik des Bürger-Hospitals tätig und anschließend in der urologischen Abteilung des gleichen Krankenhauses, bis ich Ende August 1939 zum Heeresdienst einberufen wurde.

Karl Petry.

BILDER-ANHANG

ABBILDUNGEN 1—33

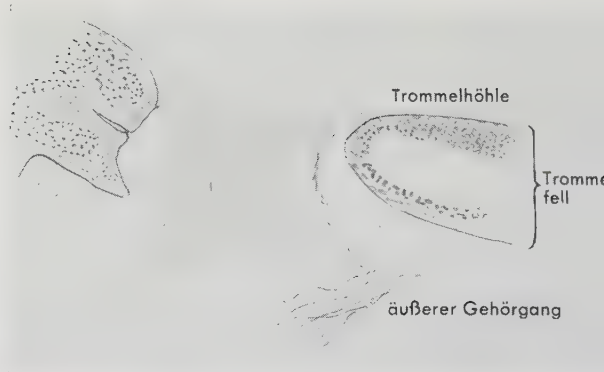

Abbildung 1
73 a = r / 14

Trommelfell-
perforation

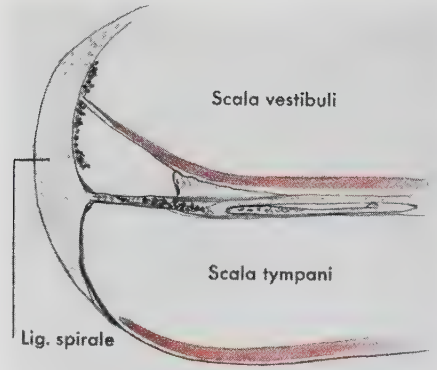

Abbildung 2
73 a = r / 4

Ausschnitt
aus der
Basalwindung
der Schnecke

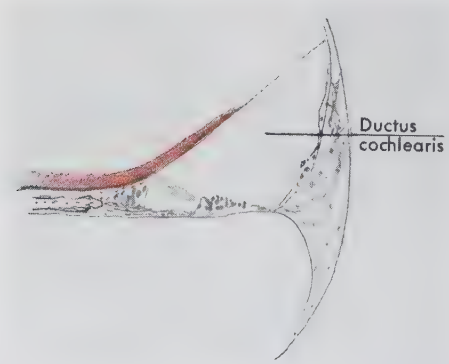

Abbildung 3
73 a = r / 6

Basalwindung
der Schnecke

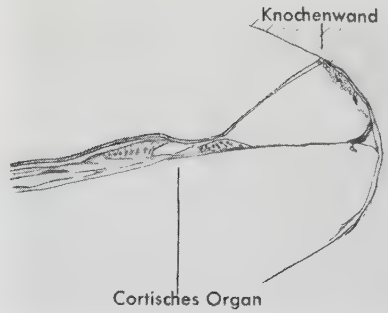

Abbildung 4
73 a — r / 6

Schneckenwindung

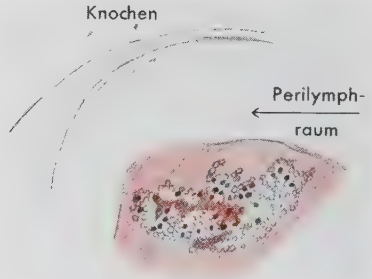

Abbildung 5
73 a — r / 4

Horizontaler
Bogengang

Abbildung 6
73 a — r / 4

Ausschnitt
aus dem
Facialiskanal

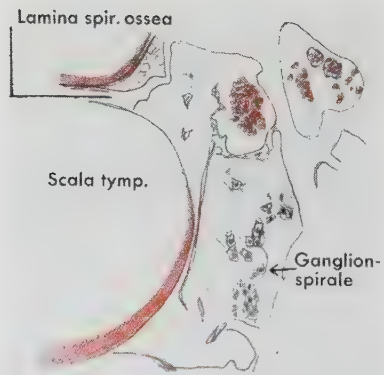

Abbildung 7
73 a — r / 8

Rosenthal'scher
Kanal

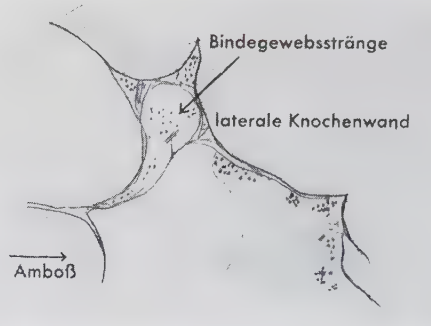

Abbildung 8
73 b = l / 6

Raum zwischen
lateraler Atticuswand
und Amboß

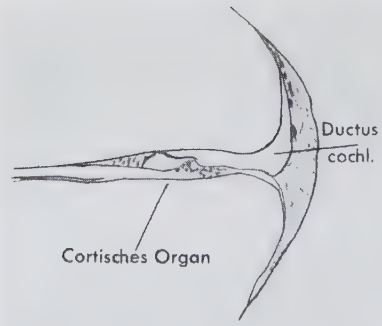

Abbildung 9
73 b = l / 5

Schneckenwindung

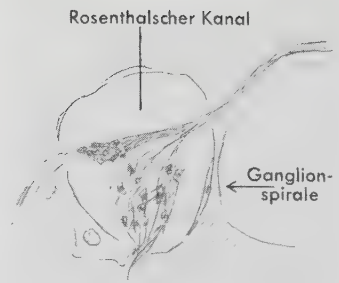

Abbildung 10
73 b = I / 5

Rosenthal'scher
Kanal

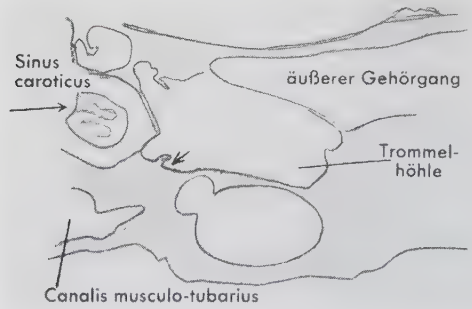

Abbildung 11
309 r / 42

Uebersicht zu Nr. 12

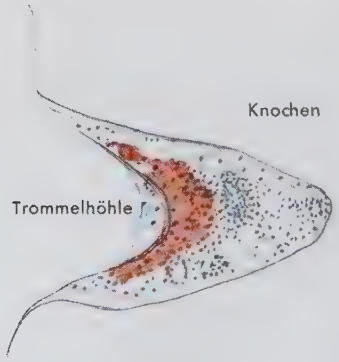

Abbildung 12
309 r / 42

Wandpartie
der Trommelhöhle

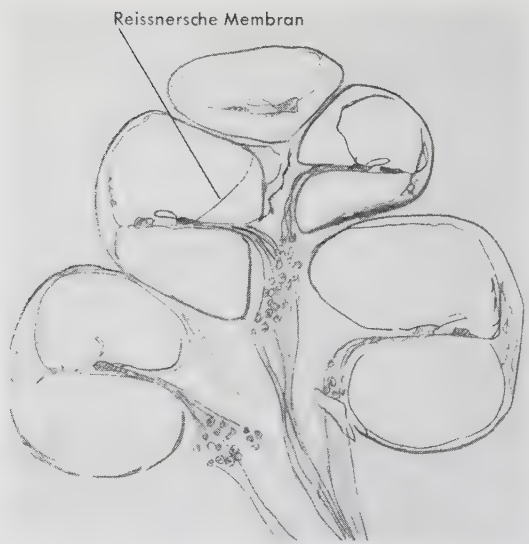

Abbildung 13
309 r / 12

Schnecke

Abbildung 14
309 r / 11

Uebersicht

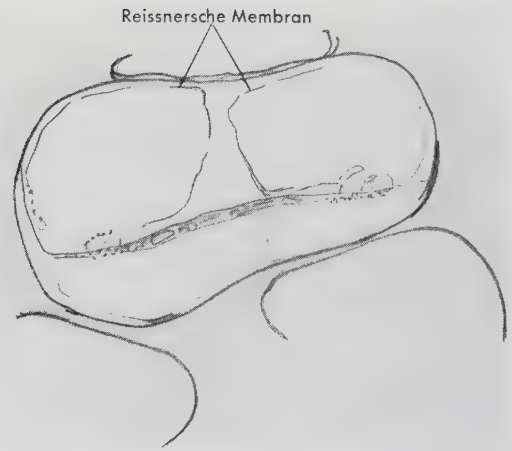

Abbildung 15
309 r / 11

Mittlere Schneckenwindung

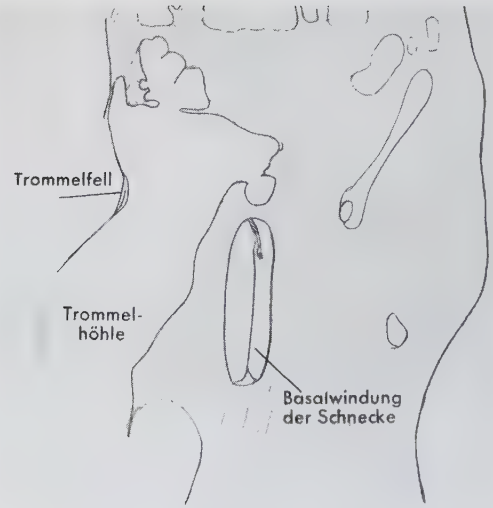

Abbildung 16
309 r / 31

Uebersicht
zu 17 und 18

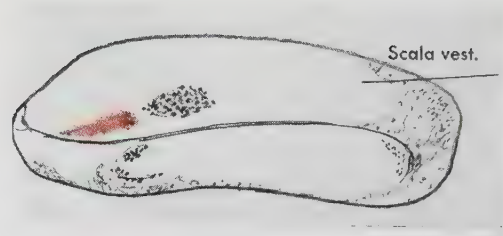

Abbildung 17
309 r / 31

Basalwindung
der Schnecke

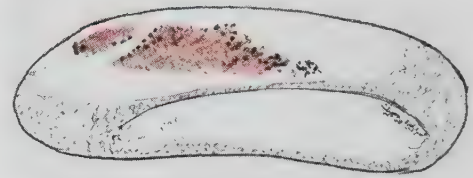

Abbildung 18
309 r / 32

Anschnitt der
Basal-
Schneckenwindung

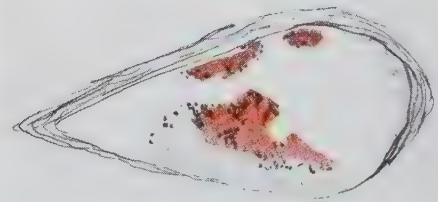

Abbildung 19
309 r / 34

Aquaeductus
cochleae

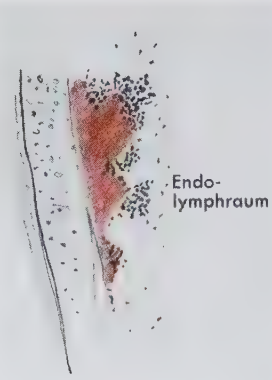

Abbildung 20
309 r /22

Sacculuswand

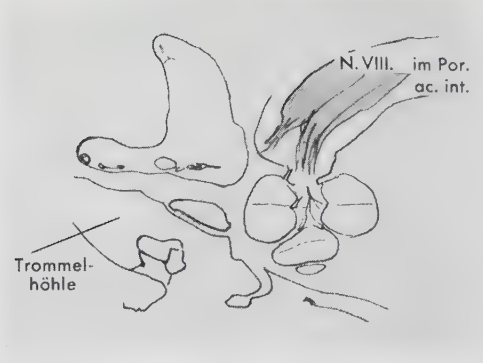

Abbildung 21
309 r / 10

Uebersicht

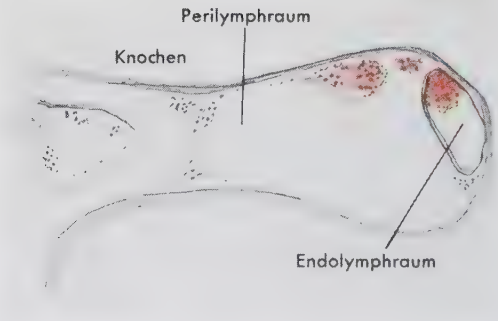

Abbildung 22
309 r / 10

Horizontaler Bogengang

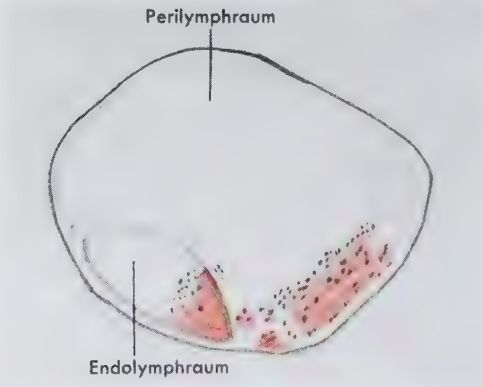

Abbildung 23
309 r / 11

Horizontaler Bogengang

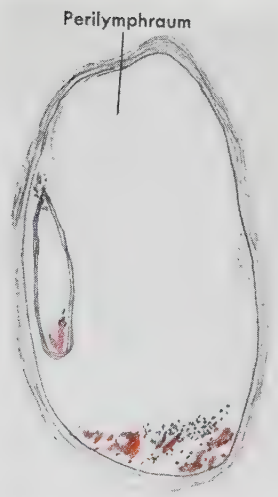

Abbildung 24
309 r / 13

Äußerer
Bogengang

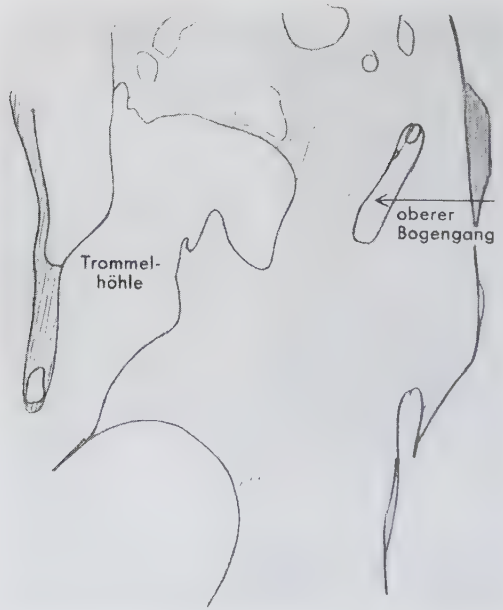

Abbildung 25
309 r /35

Uebersicht
zu 26

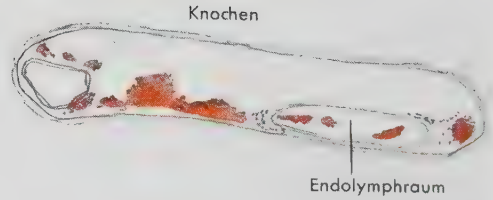

Abbildung 26
309 r / 35

Hinterer
Bogengang

Abbildung 27
309 r / 20

Porus acusticus
internus



Abbildung 28
309 l / 11

Mittlere
Schnecken-
windung

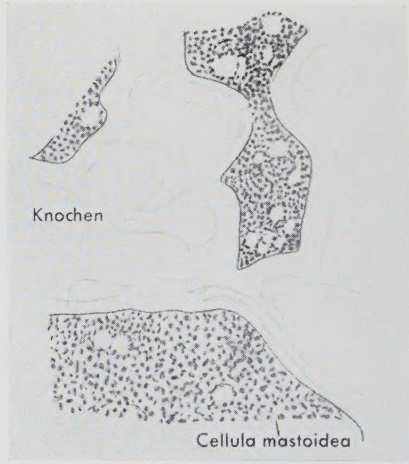

Abbildung 29
3091/15

Warzenfortsatzzellen

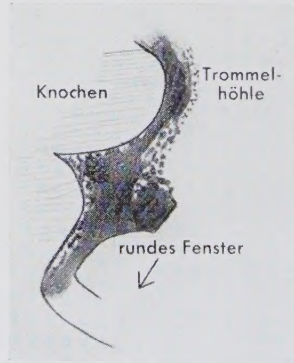

Abbildung 30
3081/18

Wandpartie in der Gegend des runden Fensters in der Trommelhöhle

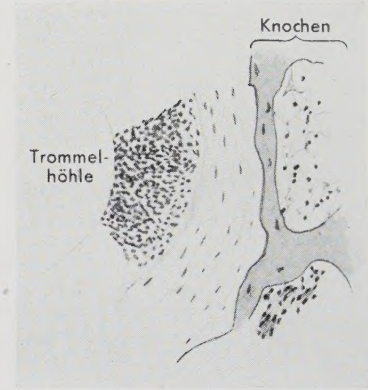

Abbildung 31
308 l / 15

Wandpartie
in der Trommelhöhle

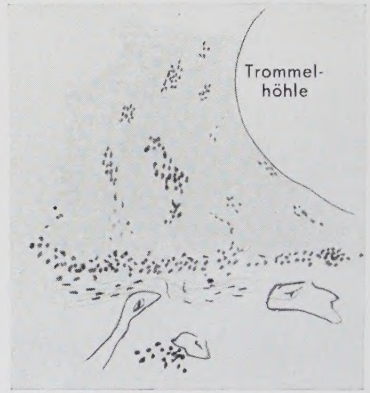

Abbildung 32
308 l / 15

Wandnische
in der Trommelhöhle

Abbildung 33
308 l / 17

Ausschnitt aus dem
Nervus vestibularis
im Porus
acusticus internus